Diagnóstico etiológico de los vértigos

JP Sauvage
M Enaux
F Bories

Resumen. – El vértigo es un síntoma que produce una ilusión de movimiento. Es un signo de perturbación vestibular periférica o central. El diagnóstico etiológico se basa en el conocimiento de una serie de causas clasificadas según su topografía: laberinto, nervio vestibular y sistema nervioso central. Conviene conocer igualmente las causas de las sensaciones de desequilibrio porque su frontera con los vértigos resulta a menudo difusa. Estas sensaciones son de origen cervical, ocular o ligadas a la ansiedad o a enfermedades sistémicas.

© 2000, Editions Scientifiques et Médicales Elsevier SAS, París. Todos los derechos reservados.

Introducción clínica y paraclínica

ANÁLISIS HABITUAL

La otoscopia, la búsqueda de signos vestibulares espontáneos y la exploración neurológica deben realizarse durante las crisis por ser el período privilegiado en el cual la información esencial puede ser registrada. La mayoría desaparecerá posteriormente. El examen de la audición, la auscultación cervical y el estudio de la reflectividad vestibular calórica deben realizarse en cuanto sea posible. Serán también obtenidos rápidamente: un estudio cocleovestibular instrumental con nistagmografía, un estudio de la oculomotricidad y un examen de fondo de ojo. En caso de sordera de percepción unilateral o predominante de un lado se realiza un estudio de potenciales provocados auditivos precoces del tronco cerebral (PPA).

EXÁMENES COMPLEMENTARIOS

El examen tomográfico (TC) del peñasco se prescribe para estudiar la morfología del hueso temporal, en particular si hay lesiones del oído medio, sordera de percepción, acufenos u otalgias rebeldes inexplicables. La resonancia magnética (RM) se solicita en tres casos: si hay signos neurológicos, si se evidencia un síndrome vestibular central o si se descubre una sordera de tipo retrococlear. Es esencial precisar al radiólogo lo que se busca: neurinoma del VIII par, infarto cerebeloso, anomalía de la charnela, etc. En el caso contrario, se puede obtener un documento inútil por falta de incidencias sobre la zona de interés.

Los exámenes Doppler no se solicitan de forma sistemática.

La indicación de una arteriografía es excepcional.

EVOLUCIÓN DEL VÉRTIGO

Proporciona las indicaciones esenciales sobre el modo de disfunción vestibular. Se reconocen tres formas evolutivas después de un período de observación de algunos días durante el cual no hay que alarmar al paciente [21].

— El *vértigo reiterativo* es una forma particular de vértigo paroxístico en el cual el paciente presenta crisis vertiginosas que duran de varios minutos a varias horas, sin exceder las 24 horas. Entre las crisis, los períodos son asintomáticos o paucisintomáticos. Tal evolución muestra que existe una disfunción intermitente del aparato vestibular con retorno a un funcionamiento normal entre las crisis.

— *El vértigo con episodio único* tiene un inicio súbito que puede ser determinado con precisión. El episodio dura varios días y remite progresivamente en una a varias semanas hasta desaparecer completamente o dejando secuelas. Este cuadro corresponde a una destrucción extensa o limitada de las estructuras vestibulares. La desaparición progresiva de los síntomas se hace por restauración neurosensorial o por compensación central en caso de destrucción irreversible.

— *La situación vertiginosa crónica* dura desde largo tiempo. Los accesos están constituidos por episodios paroxísticos breves y estereotipados intercalados con accesos de inestabilidad más o menos largos. Este tipo de vértigo traduce: la destrucción lenta de un aparato vestibular con compensación central progresiva o una lesión vestibular no compensada.

Jean-Pierre Sauvage : *Professeur des Universités, praticien hospitalier.*
Mathieu Enaux : *Praticien hospitalier, chef de clinique.*
François Bories : *Praticien hospitalier, chef de clinique.*
Service d'ORL, hôpital universitaire Dupuytren, 2, avenue Martin-Luther-King, 87042 Limoges.

Causas laberínticas

PATOLOGÍA CONGÉNITA Y HEREDITARIA

Las malformaciones del oído interno son responsables de sordera de percepción congénita o de sordera que se agrava progresivamente en la infancia o la adolescencia. A veces durante la historia de estos pacientes aparecen uno o varios episodios de vértigo o de desequilibrio.

■ *Anomalías vestibulares radiológicas*

Están a menudo asociadas a las anomalías del aparato auditivo.

— *La displasia del laberinto óseo de Mondini* conlleva en particular una dilatación del vestíbulo y anomalías en los conductos semicirculares. La sordera y los vértigos evolucionan en un cuadro de vértigos repetitivos vinculados a una dilatación del laberinto membranoso o de hidropesía endolinfática.

— *El síndrome del acueducto del vestíbulo ancho* [31] se caracteriza por una sordera de percepción progresiva, a menudo bilateral, y a veces asociada a vértigos y pérdidas de equilibrio. La dilatación del acueducto del vestíbulo, casi siempre bilateral, visible al examen TC en cortes axiales, muestra la malformación del laberinto membranoso. El inicio de los síntomas cocleovestibulares se produce en la infancia en la mayoría de los casos y raramente en la edad adulta. En aproximadamente un tercio de los casos la sordera es mixta, con síndrome de anquilosis estapedovestibular responsable de un oído «géiser» si se realiza una estapedectomía.

■ *Fístulas perilinfáticas congénitas*

Se sospechan en caso de sordera fluctuante asociada a síntomas vestibulares en un niño. La presencia de meningitis reincidentes sin antecedente traumático constituye un argumento muy evocador. El examen TC muestra una dilatación del acueducto coclear [49]. El diagnóstico debe ser confirmado durante la exploración quirúrgica (cf. infra).

TRAUMATISMOS DEL LABERINTO

La presencia de vértigos persistentes puede indicar un tratamiento quirúrgico.

■ *Aspectos anatomopatológicos*

Se encuentran tres cuadros: el síndrome deficitario, la fístula perilinfática postraumática y el vértigo de posición paroxístico benigno (VPPB) postraumático.

Síndrome deficitario

La onda de choque provoca una desgarro del laberinto membranoso. Poco después del traumatismo empiezan vértigos violentos permanentes, aumentados por los cambios de posición, especialmente cuando el paciente inclina la cabeza hacia el oído afectado. El nistagmo bate hacia el oído sano y las desviaciones segmentarias lentas se producen hacia el oído lesionado. Las náuseas son habitualmente violentas.

Después de 3 a 4 días los síntomas disminuyen y se necesitan de 6 a 12 semanas para que el paciente llegue a ser asintomático. Las pruebas calóricas presentan una arreflexia del lado afectado, con una fuerte preponderancia direccional que se va reduciendo a medida que se realiza la compensación central. Se observan evoluciones más cortas en el niño, que compensa rápidamente, o en caso de conmoción en el adulto que sólo provoca una hiporreflexia calórica que regresa rápidamente.

Las evoluciones más prolongadas se deben a un retraso en la compensación relacionado con la existencia de lesiones centrales asociadas, inmovilización prolongada por lesiones ortopédicas o la edad avanzada del paciente. Las secuelas no corresponden a la persistencia definitiva de la arreflexia calórica, sino a la persistencia de vértigos posicionales autentificados por un nistagmo. Los vértigos pueden reaparecer ulteriormente en un contexto de episodios de fatiga o de una enfermedad neurológica que comprometa la compensación adquirida.

Fístula perilinfática postraumática

Es una secreción de líquido perilinfático en el oído medio por ruptura de la ventana redonda o fractura de la base del estribo. Puede observarse después de un traumatismo directo, un traumatismo craneal, una sobrepresión externa, un accidente de inmersión o esfuerzos físicos mínimos tales como levantar un peso o estornudar.

Después del traumatismo la sintomatología vestibular persiste. Algunos signos son evocadores [34]:

— los vértigos aparecen en posición lateral o se desencadenan al sonarse la nariz;

— vértigos desencadenados por los ruidos intensos (fenómeno de Tullio);

— fluctuación y degradación progresiva de la audición del lado traumatizado;

— sordera mixta con participación de la transmisión variable.

El signo de la fístula es difícil de evidenciar. Resultan necesarios diversos estudios utilizando varios medios: espéculo neumático, sobrepresión brusca de 400 mm Hg, registro oculográfico, uso de una plataforma de posturografía. El test de audiometría de posición de Fraser [26] no aporta, salvo raramente, una confirmación objetiva. La electrococleografía tendría un interés al demostrar un aumento de la amplitud del potencial de acción durante el aumento de la presión intratorácica. No se debe contar con el diagnóstico por imágenes para evidenciar la fístula.

Después de un traumatismo la indicación quirúrgica se impone ante la persistencia de los vértigos y la agravación de la sordera. Incluso en el peroperatorio la fístula es siempre difícil de demostrar. Se está investigando la determinación de la ß2-transferrina, que sería específica de la perilinfa y del líquido cefalorraquídeo (LCR) [7].

Vértigo paroxístico benigno postraumático de posición

Las sacudidas de los líquidos endolinfáticos unidas a las interrupciones circulatorias provocan un desprendimiento de otolitos. Éstos se colocarían en la ampolla del canal semicircular posterior para constituir una cupulolitiasis. A menudo los síntomas se desarrollan después de un intervalo libre de algunos días a algunas semanas. El paciente se queja de episodios breves de vértigo rotatorio violento con náuseas y angustia durante menos de un minuto y que aparecen con los cambios bruscos de posición de la cabeza, como al acostarse o, estando en decúbito, al girar la cabeza hacia el oído afectado. Los vértigos y nistagmos provocados tienen todas las características del VPPB idiopático (cf. infra).

■ *Aspectos etiológicos*

Traumatismos directos por agente penetrante

El ejemplo es el traumatismo por aplicadores de algodón. Los vértigos se deben habitualmente a una luxación o una fractura del estribo. Su persistencia es indicación de exploración quirúrgica.

Traumatismos craneales

El traumatismo del laberinto se sospecha si se constata otorragia, hemotímpano, hematoma periauricular y sobre todo

sordera o parálisis facial. Un examen TC precisa la topografía de los trazos de fractura y la existencia de un eventual neumolaberinto. Cuando los vértigos persisten y ningún trazo de fractura puede ser demostrado, se sugiere una conmoción vestibular o una microfractura del laberinto.

Hiperpresiones externas

El ejemplo en una bofetada. La presencia de vértigos puede traducir la existencia de una ruptura de la ventana redonda. Las caídas de un surfista o de un esquiador acuático tendría los mismos efectos.

Accidentes de inmersión

Son posibles varios mecanismos.

— Un vértigo transitorio con nistagmo durante la inmersión puede ser el resultado de una asimetría de la estimulación calorífica en relación con un tapón de cerumen, una otitis serosa, exostosis del conducto auditivo, una perforación timpánica, etc.

— El vértigo alternobárico dura de 30 a 50 segundos y se acompaña de una sensación de oído taponado. Aparece sobre todo al subir, cerca de la superficie. Sería la consecuencia de una asimetría de presión residual en la caja que aparece después de un movimiento de deglución.

— Los vértigos y las alteraciones cocleares persistentes después de la ascensión están vinculados a dos mecanismos diferentes:

— ruptura de la ventana redonda que aparece durante una maniobra de Valsalva o un esfuerzo violento. El mecanismo es doble: depresión en la caja ligada a una alteración de la permeabilidad tubárica y sobrepresión en los espacios perilinfáticos por causa de un acueducto coclear permeable. La recompresión está contraindicada;

— enfermedad por descompresión: las lesiones laberínticas se producen por burbujas gaseosas, hemorragias y trombosis intravasculares. La recompresión es urgente.

Traumatismos sonoros

Algunos militares que sufren traumatismos sonoros se quejan de vértigos y de alteraciones del equilibrio. Un estudio ha mostrado que los ruidos intensos pueden lesionar los epitelios ampulares y maculares en la chinchilla [86].

Fenómeno de Tullio

En algunos sujetos un ruido intenso puede provocar un vértigo con nistagmo. En los sujetos con prótesis auditivas, sonidos superiores a 130 dB SPL *(sound pressure level)* a 1 500 Hz durante 2 segundos o 95 dB durante 5 segundos provocan vértigos. Una hiperlaxitud asimétrica del ligamento anular y alteraciones de presión análogas a las del vértigo alternobárico podrían estar en causa.

INFECCIONES LABERÍNTICAS

El oído interno puede ser lesionado por bacterias, virus y el treponema.

■ *Laberintitis bacterianas*

Los vértigos aparecen raramente después de una otitis aguda, pero más a menudo después de una otitis crónica o sus secuelas.

Fístulas laberínticas

Son frecuentemente responsables de situaciones vertiginosas crónicas. La frecuencia de las fístulas alcanza el 10% en la otitis crónica colesteatomatosa [43]. Cuando el signo de la fístula es positivo el nistagmo bate hacia el oído afectado en caso de fístula del canal externo (corriente utriculópeta) o hacia el oído sano en caso de fístula del promontorio (corriente utriculófuga). La conducción ósea está casi siempre muy afectada. El diagnóstico preoperatorio se basa en las cortes TC axiales. Cualquier adelgazamiento o desaparición de la capa ósea en este plano es patológica.

Laberintitis infecciosa aguda

Está marcada por la instauración de un gran vértigo rotatorio con un episodio único mientras que la audición se degrada bruscamente. Se desarrolla clásicamente con ocasión de una reagudización de la otitis crónica con otalgias y otorrea purulenta. La inflamación se propaga por vía vascular, por las ventanas redonda y oval o por medio de una fístula. Al principio es una laberintitis serosa y la sobreinfección es secundaria. Existe inicialmente un nistagmo que bate hacia el oído afectado (nistagmo de tipo irritativo) seguido de un nistagmo que bate hacia el oído sano (nistagmo de tipo destructivo).

Laberintitis osificante crónica

Complica una otitis crónica intervenida o no. Puede igualmente seguir a una laberintitis aguda de origen traumático. Las manifestaciones vertiginosas son variadas y la audición disminuye más o menos rápidamente hasta llegar a una cofosis. El tejido de granulación que invade el oído interno es rápidamente reemplazado por fibrosis.

Ulteriormente aparece un proceso de metaplasia ósea responsable de los aspectos tomográficos: placas de osificación a nivel de la cóclea y del vestíbulo y desaparición de estos últimos [29].

Osteítis difusa del hueso temporal

Puede ser responsable de vértigo.

— La petrositis es el resultado de una infección perilaberíntica que alcanza el vértice del peñasco. Da lugar al síndrome de Gradenigo: otorrea, dolor retroocular, parálisis del VI homolateral, vértigo y sordera.

— La otitis externa maligna se desarrolla en pacientes diabéticos o inmunodeprimidos. Es una infección por *Pseudomona aeruginosa* que se extiende entre el conducto óseo y cartilaginoso y alcanza las estructuras óseas adyacentes provocando sordera y vértigo. El pronóstico es desfavorable.

■ *Laberintitis virales*

Se caracterizan por vértigo en episodio único asociado a una sordera brusca. Sólo el virus urliano parece capaz de provocar una verdadera laberintitis viral [15]. Se ha observado un caso en el hombre en el cual se ha podido obtener la prueba directa de la infección viral por el descubrimiento del virus urliano en la perilinfa [84]. Otros virus lesionan igualmente las estructuras ganglionares o la parte distal de los axones del nervio vestibular (cf. Neuritis vestibular).

■ *Laberintitis sifilítica*

En la forma perióstica difusa conlleva una infiltración leucocitaria mononuclear con endarteritis obliterativa. El examen anatomopatológico de los peñascos ha podido mostrar la presencia de una hidropesía endolaberíntica como en la enfermedad de Ménière.

En el adulto la lesión del oído interno se manifiesta generalmente hacia la cincuentena. Los vértigos constituyen a menudo la circunstancia de descubrimiento. Son violentos, de tipo reiterativo. En otros casos la sintomatología com-

prende simples accesos de desequilibrio que aparecen en la oscuridad y que evidencian una lesión bilateral progresiva.

La exploración muestra una sordera de percepción bilateral en más de la mitad de los casos. Se caracteriza por una curva tonal horizontal. El test del glicerol es positivo y el potencial de sumación puede estar elevado durante la electrococleografía. El signo de la fístula (signo de Hennebert) está a menudo presente. El conjunto evoca una enfermedad de Ménière. El resurgimiento de las enfermedades de transmisión sexual (ETS) impone la práctica sistemática de los tests serológicos, especialmente si la lesión es bilateral. Los vértigos desaparecen con la antibioticoterapia pero la sordera es irreversible.

VÉRTIGOS INDUCIDOS POR OTOTÓXICOS

La toxicidad de la estreptomicina para el vestíbulo ha sido reconocida desde sus primeros usos terapéuticos. Los aminoglucósidos atacan preferentemente al vestíbulo (estreptomicina, gentamicina) o a la cóclea (dihidrostreptomicina, kanamicina y neomicina). Las células ciliadas se destruyen. La ototoxicidad selectiva de los aminoglucósidos se utiliza para destruir la función vestibular en el tratamiento de la enfermedad de Ménière. Se utilizan en gotas a través de un dren timpánico.

Por vía intramuscular la toxicidad vestibular se traduce por una ataxia progresiva. No produce realmente vértigos pues la lesión es bilateral. El sujeto se queja de oscilopsias y de desequilibrio en la oscuridad. La hiporreflexia calórica severa, bilateral y a menudo simétrica traduce la lesión periférica. Los signos vestibulares pasan generalmente desapercibidos en un paciente en cama por una patología grave: pérdida del movimiento de contrarrotación durante la inclinación lateral de la cabeza, borrosidad visual de algunos segundos a la abertura de los ojos después de sacudir la cabeza. Es únicamente en el momento de levantarse de la cama por primera vez cuando aparece la evidencia de su discapacidad vestibular.

Es difícil predecir qué pacientes serán afectados. Los factores agravantes reconocidos son la edad, la insuficiencia renal, la dosis total recibida y la duración del tratamiento. Los factores genéticos podrían jugar un papel. El déficit vestibular es permanente pero con el tiempo y los ejercicios la compensación central acaba por intervenir. El paciente debe aprender a utilizar sus aferencias visuales y propioceptivas.

Preventivamente resulta necesario respetar las dosis y no fraccionarlas [82].

Se conocen otros vestibulotóxicos: arsénico y óxido de carbono. La lesión es muy a menudo mixta: central y periférica.

ENFERMEDAD DE MÉNIÈRE

Es una enfermedad del oído interno cuya causa se desconoce, caracterizada por una tríada sintomática que aparece por crisis y una evolución crónica [71]. La tríada sintomática comprende: vértigo reiterativo, sordera unilateral fluctuante al principio de la enfermedad y acufenos también fluctuantes del mismo lado que la sordera. La evolución se prolonga numerosos años, caracterizada por dos estadios sucesivos: el estado de vértigo repetitivo y el estado crónico.

La enfermedad de Ménière está ligada a un concepto anatomopatológico: la hidropesía endolinfática. No existe actualmente la posibilidad de objetivar directamente la hidropesía endolinfática in vivo en el paciente.

■ *Descripción de las crisis vertiginosas*

Espectaculares, se anuncian por una sensación de plenitud en un oído con un ronquido grave a menudo comparado al ruido del mar en una caracola. Aparece una disminución de la audición, ocasionalmente con otalgia. En algunas horas el vértigo se desencadena; es de tipo giratorio, acompañado de importantes alteraciones del equilibrio. Se acompaña también de signos neurovegetativos: sudores, palidez, taquicardia, náuseas, vómitos e incluso dolores abdominales que pueden confundir el diagnóstico de la enfermedad de Ménière con diagnósticos gastroenterológicos. El paciente conserva la conciencia durante la duración de la crisis, que es de 20 minutos a 24 horas, raramente más. Luego, malestar y angustia se instalan y pueden durar varios días.

No existen signos neurológicos. La exploración muestra un nistagmo horizontal rotatorio cuyo sentido varía durante la crisis.

■ *Evolución*

A veces, sólo después de 6 a 12 meses de evolución el cuadro es completo y se puede afirmar que se trata de una enfermedad de Ménière.

Estado de vértigo repetitivo

Está caracterizado por crisis violentas. Entre éstas persisten a veces algunos síntomas: sensación de desequilibrio durante los movimientos rápidos de la cabeza, cambio de timbre o intolerancia a los ruidos en un oído que evidencia la distorsión sonora en altura (diploacusia). El examen clínico permanece normal. Raramente existe un signo de Hennebert que refleja la hidropesía endolaberíntica.

Remisión

Puede ser muy larga (varios años) o muy corta. Resulta imposible prevenir las recidivas pues el ciclo es caprichoso. Al principio de la enfermedad, las remisiones son asintomáticas y el paciente puede creer que está curado. Más tarde, la sordera y los acufenos persisten.

Estado crónico

Sucede tras varios años de evolución. Las crisis vertiginosas dan lugar a sensaciones de basculación, flotamiento o incluso de accesos de pseudoebriedad, mientras que la sordera resulta persistente, se acentúa y los acufenos se hacen permanentes.

■ *Exploración ORL*

La sordera de percepción se caracteriza por umbrales variables, una curva tonal horizontal o predominante sobre los graves y un reclutamiento que representa la distorsión en amplitud. Los potenciales provocados auditivos (PPA) confirman el origen endococlear de la sordera y permiten descartar una lesión retrococlear como un neurinoma del acústico. Excepto en los momentos de crisis, la excitabilidad laberíntica, normal al principio, disminuye después. No llega a alcanzar, salvo excepcionalmente, el grado de arreflexia. La prueba del glicerol es positiva y el potencial de sumación es elevado durante la electrococleografía. Las pruebas osmóticas se consideran como una prueba indirecta de la hidropesía.

■ *Formas sintomáticas*

Incluso si al principio puede ser transitoriamente incompleta, la denominación de «enfermedad de Ménière» no debe ser atribuida a las formas que sólo presentan síntomas vestibulares o cocleares.

Formas dobles

Su frecuencia aumenta después de varios años de evolución y alcanza del 30 al 60 % según las estadísticas.

Vértigo de Lermoyez

Se caracteriza por el hecho de que la audición disminuye de forma aislada y mejora bruscamente en el transcurso de una crisis vertiginosa.

Caídas súbitas de Tumarkin

Son crisis cortas sin signos prodrómicos, sin pérdida de conciencia, marcadas por una caída brusca del paciente. Aparecen después de varios años de evolución. En todos los casos, sólo pueden ser tomadas en consideración si ha existido antes una sintomatología correspondiente a los criterios anteriormente descritos.

Vértigo reiterativo diferido *(delayed vertigo)*

Algunos pacientes que han presentado una sordera brusca profunda unilateral ven aparecer un vértigo de tipo reiterativo varios años después. La sordera inicial es muy a menudo juvenil e idiopática. A veces es secundaria a una laberintitis viral, una meningoencefalitis o incluso a un traumatismo sonoro o un traumatismo craneal. La laberintectomía practicada del lado sordo cura a estos pacientes [27]. La hipótesis es que la enfermedad de Ménière sería una forma de vértigo reiterativo diferido en la cual el episodio laberíntico inicial habría pasado desapercibido pero habría dejado secuelas sobre el saco endolinfático que se manifiestan ulteriormente.

VÉRTIGO POSICIONAL PAROXÍSTICO BENIGNO

■ *Descripción*

El VPPB se caracteriza por episodios repetidos de corta duración que aparecen algunos segundos después de un cambio de posición de la cabeza en el plano vertical: por ejemplo acostarse o darse vuelta en la cama [70]. Resulta posible reproducirlo con una maniobra específica: la maniobra de Dix y Hallpike. Consiste en acostar bruscamente al paciente con la cabeza girada a la derecha o a la izquierda en el plano del canal posterior hasta alcanzar una posición de cabeza colgante sobre el borde de la mesa de exploración *(fig. 1)*. El vértigo aparece 2 a 15 segundos después de alcanzar esta posición. Es violento y con náuseas. El paciente reacciona con pánico por un brusco movimiento compensatorio. Simultáneamente aparece un nistagmo rotatorio que bate enérgicamente hacia el lado declive. Si se mantiene la posición el vértigo y el nistagmo ceden en menos de 1 minuto. Los dos se reproducen cuando el paciente se incorpora. El nistagmo bate entonces en sentido inverso a la primera vez. Si se repite la maniobra completa, el vértigo y el nistagmo se reproducen pero con menos intensidad (fatigabilidad).

■ *Teoría de la cupulolitiasis*

Propuesta por Schuknecht en 1962 [74], supone que a continuación de una lesión del oído interno que crea una masa de otolitos se constituye un depósito litiásico en la ampolla del canal posterior, nivel más bajo del vestíbulo. Cuando el sujeto adopta la posición crítica, la cúpula que soporta el peso de la cupulolitiasis, se estimula. Aparece entonces el vértigo. El tiempo de latencia necesario para su instauración corresponde a la inercia de la masa amorfa que acaba por apoyarse contra la cúpula. La fatigabilidad estaría explicada por la dispersion de los otolitos en la endolinfa durante los movimientos repetidos de la cabeza. Sólo podría aparecer un nuevo acceso luego de un período de reposo que permita a las partículas depositarse de nuevo en la ampolla del canal posterior.

Esta teoría está confirmada por el descubrimiento de depósitos anómalos de sustancia basófila constituyendo una masa homogénea situada en la cúpula del canal semicircular posterior ipsolateral en pacientes que han padecido VPPB durante su vida. Más recientemente, acúmulos característicos han sido descubiertos durante la abertura del canal semicircular posterior en ocasión de intervenciones de bloqueo de este último por VPPB persistente [57]. Un estudio de varios centenares de peñascos mostraría que tales depósitos están presentes a nivel de todas las crestas ampulares en el 22 % de los sujetos, hayan tenido o no un VPPB [47]. A pesar de sus muchas lagunas, la teoría de la cupulolitiasis sigue siendo atractiva.

Esta teoría está aún en la base de la maniobra liberatoria de Semon [77], que consiste en propulsar al paciente en sentido inverso a la maniobra desencadenante para intentar despegar la cupulolitiasis de la cúpula y dispersar sus fragmentos.

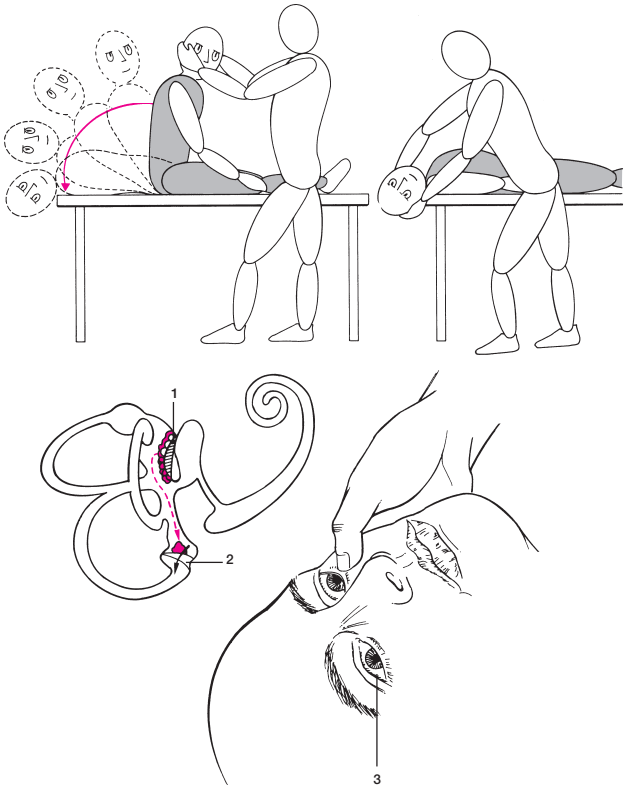

1 *Maniobra de Diex y Hallpike en el vértigo posicional paroxístico benigno (según Schuknecht, modificada por Toupet y Sauvage).*
1. Otolitos del utrículo.
2. Cúpula del canal posterior.
3. Nistagmo rotatorio hacia abajo.

■ *Aspectos clínicos*

Forma idiopática típica

Se podría denominar enfermedad de Barany, pues fue descrita por él en 1921 [4]. En un adulto de 30 a 60 años, a menudo una mujer alrededor de la menopausia, el VPPB se instala bruscamente, generalmente por la mañana al levantarse. No hay antecedentes de vértigos. La exploración otológica, neurológica y las pruebas vestibulares calóricas y rotatorias no muestran anomalías características. No es necesario ningún diagnóstico por imágenes en la forma típica cuando el nistagmo provocado posee todas estas características.

La sintomatología intensa dura varios días. El paciente aprende a no adoptar la posición que desencadena el vértigo, o si se ve obligado a hacerlo, lo hace lentamente, lo que evita su instauración. La evolución es por lo general espontáneamente resolutiva en algunos días o semanas. En el 5 % de los

casos los vértigos persisten idénticos más allá del 6º mes. La maniobra liberatoria acorta la evolución en el 90 % de los casos. Son posibles varias recidivas en los años siguientes [11].

La causa precisa de la lesión vestibular sigue siendo desconocida: ¿lesión viral distal, lesión vascular distal, alteración del metabolismo de los otolitos?

Formas idiopáticas atípicas

Los factores desencadenantes pueden variar: aceleraciones o deceleraciones lineales horizontales como en un vehículo o verticales como en la equitación. El levantarse por la mañana desencadena a veces un vértigo seguido de sensaciones desagradables que se prolongan durante varios horas («morning vertigo»).

La evolución puede ser diferente.

— La aparición de los síntomas puede haber sido progresiva, no pudiendo el paciente precisar el día, la semana o el mes en que comenzaron [45].

— El principio puede estar marcado por una crisis de vértigo continuo: una crisis inicial de vértigo espontáneo de algunas horas a algunos días seguida por un período de vértigo provocado por la posición específica.

— En la forma de Lindsay-Hemenway [38] la crisis inicial dura varios días con arreflexia vestibular unilateral. La evolución se hace en algunos días hacia un VPPB típico. La hipótesis sería que se trata de una trombosis en el territorio de la arteria vestibular anterior que comporta una destrucción de la función del canal semicircular lateral y lesiones otolíticas utriculares residuales.

En todas estas formas atípicas resulta necesario estar atento, pues lesiones medias de la fosa posterior pueden producir una sintomatología similar (cf. infra). El origen periférico del VPPB permanece no obstante demostrado según las publicaciones. El riesgo de pasar por alto una lesión central en caso de VPPB es inferior al 1 %. El diagnóstico por imágenes sólo es necesario cuando el nistagmo provocado por la maniobra de Hallpike aparece sin latencia, cambia de sentido con la posición de la cabeza, se prolonga durante un período largo o es demasiado fácilmente reproducible con un vértigo acompañante de poca intensidad [62].

Formas secundarias

Las causas de degeneración de los otolitos son numerosas. El traumatismo craneal produce las formas más rebeldes.

La cofocirugía y sobre todo la cirugía del estribo son a menudo cuestionadas. La otoespongiosis no operada, la otitis crónica, fuera de cualquier fístula laberíntica, pueden ser causa de un auténtico VPPB. Durante la evolución de la enfermedad de Ménière puede a veces observarse un VPPB.

Algunos cambios de densidad de la cúpula son conocidos como provocadores de nistagmos de posición con vértigo:

— el más conocido es el nistagmo de posición de origen alcohólico. Clásicamente central, podría estar también relacionado con el hecho de que el alcohol penetra primeramente en la cúpula aligerándola y haciendo «flotar» la cúpula hacia arriba con la inclinación de la cabeza;

— en la experiencia de Money [46], después de la ingestión de 200 g de agua pesada, aparece un vértigo con nistagmo de posición que se invierte según el lado de inclinación. Esto estaría relacionado con el hecho de que el agua pesada penetra primeramente en la cúpula y la hace más pesada;

— se explican así algunos vértigos de posición observados durante la enfermedad de Waldenström. El mecanismo sería el peso de la cúpula que se impregna de macroglobulinas, transformando a las cúpulas en receptores gravitacionales [32].

TUMORES DEL PEÑASCO

Los tumores del hueso temporal son raros. Evolucionan de forma silente, manifestándose inicialmente por acufenos, sordera, vértigos intermitentes y otalgia. El aspecto inicial puede ser el de una simple otitis seromucosa, pero que da valor a los síntomas anteriores. La TC con ventana ósea se impone ante toda sintomatología cocleovestibular unilateral que se agrava progresivamente.

■ *Colesteatoma primitivo del peñasco*

Es muy osteolítico. Nace de fragmentos ectoblásticos que han emigrado al mismo tiempo que el mesodermo ha dado lugar al peñasco. La RM confirma la presencia de una masa grasa caracterizada por una señal elevada en T1.

■ *Granuloma de colesterol*

Se parece a un mucocele y contiene una sustancia viscosa amarillo oscura con espigas de colesterol y depósitos de hemosiderina. Se distinguen: el granuloma de colesterol de la mastoides, el granuloma de cholesterol supralaberíntico yuxtapuesto al ganglio geniculado y el quiste gigante de colesterol del ápex petroso.

■ *Otros tumores benignos*

Neurinomas del facial, tumor por mieloplaxos, tumor del glomus timpánico, hemangiopericitoma o hemangiomas difusos del hueso temporal aparecen a veces en la enfermedad de von Hippel Lindau.

■ *Tumores malignos*

Como los plasmacitomas, son excepcionales. A menudo el hueso temporal es invadido secundariamente: cáncer de la nasofaringe, epitelioma del oído medio o de la parótida. Las manifestaciones vertiginosas son no sólo el resultado de la extensión del tumor sino también de las maniobras terapéuticas: cirugía, quimioterapia y radioterapia. Las metástasis por vía sanguínea proceden habitualmente de los cánceres de riñón, pulmón, prostáticos, de la mama o del útero. Dan imágenes de lisis en la TC y una hiperseñal en T2 en RM.

ENFERMEDADES VASCULARES DEL OÍDO INTERNO

La arteria auditiva interna o arteria laberíntica procede muy a menudo de la arteria cerebelosa anteroinferior, raras veces procede directamente del tronco basilar. Es una arteria terminal cuya obstrucción provoca una necrosis total o parcial del órgano terminal. Deben conocerse tres cuadros clínicos.

■ *Accidente vascular laberíntico total*

El cuadro clínico es el de un gran vértigo único asociado a una sordera severa o profunda de instauración concomitante imposible de distinguir de una laberintitis viral. Con el paciente no puede hacerse ninguna prueba in vivo de la etiología vascular. La hemorragia intralaberíntica ha sido la primera causa descubierta en autopsias y ha sido descrita en una de las observaciones célebres de Ménière [44]. La trombosis y las embolias son probablemente más frecuentes.

■ *Síndrome de la arteria vestibular anterior*

Es la forma de Lindsay y Hemenway ya mencionada en el capítulo de VPPB [35].

Síndrome de la arteria cocleovestibular [69]

El cuadro clínico comprende: sordera de percepción de inicio súbito, vértigo único y pruebas calóricas normales puesto que el canal semicircular horizontal está respetado.

DISOSTOSIS Y DISPLASIAS DEL HUESO TEMPORAL

Otosclerosis

Es una osteodistrofía primaria de la cápsula laberíntica. Si clínicamente el aspecto habitual es el de una sordera de transmisión hereditaria con tímpano normal, la existencia de manifestaciones vertiginosas no es rara: 4 a 5 % [54]. Los vértigos se presentan sobre todo como un VPPB y raramente en forma de vértigos repetitivos que puede llevar a diagnósticos erróneos de enfermedad de Ménière cuando el factor de transmisión sobre las frecuencias graves es difícil de caracterizar al principio. La TC, en cortes horizontales con intervalos de 0,5 mm, puede poner en evidencia una lisis localizada o difusa de la cápsula ótica. No existe necesarimente correlación entre estas imágenes y los signos de lesión laberíntica.

Enfermedad de Paget

Puede afectar la cápsula ótica y ser responsable de vértigos y de sordera. Las radiografías de cráneo, una elevación de las fosfatasas alcalinas séricas y un aumento de la hidroxiprolina urinaria total confirman el diagnóstico. El mecanismo de la lesión laberíntica es discutido: lesión ósea de la cápsula ótica, desvío vascular con atrofia de la estría vascular, estiramiento y compresión del VIII.

Otras enfermedades del hueso temporal

La displasia fibrosa, la histiocitosis X, la granulomatosis de Wegener, las localizaciones de la sarcoidosis en el hueso temporal pueden dar lugar a vértigos.

ALTERACIONES METABÓLICAS

— La diabetes se incrimina con frecuencia en la génesis de la sordera y la patología vestibular por analogía con las retinopatías diabéticas. Se han puesto en evidencia anomalías histológicas a nivel de la estría vascular. Pero los estudios clínicos no confirman la existencia de un aumento significativo de patología laberíntica en el diabético [24].

— En el paciente con insuficiencia renal, los síntomas cocleovestibulares son frecuentes, particularmente en los pacientes en hemodiálisis.

El origen es probablemente multifactorial: otitis ligadas a alteraciones inmunitarias, factores genéticos, desórdenes electrolíticos, medicaciones ototóxicas potenciadas por la insuficiencia renal.

ENFERMEDADES AUTOINMUNES

Afectaciones laberínticas en el curso de enfermedades autoinmunes sistémicas

— La *enfermedad de Cogan* produce una sordera de percepción progresiva bilateral con crisis vertiginosas que evocan la enfermedad de Ménière.

La asociación de queratitis intersticial corrige el diagnóstico. Se trata de una vasculitis difusa que aparece en el sujeto joven con frecuencia asociada a neuropatías periféricas y lesiones viscerales múltiples: digestiva, cardiovascular y muscular.

— La *enfermedad de Vogt-Koyanagi-Harada* se parece en numerosos aspectos a la enfermedad de Cogan, exceptuando que la queratitis se reemplaza por una uveítis con afectación autoinmune dirigida contra los pigmentos visuales.

— El *lupus eritematoso sistémico* podría dar lugar a acufenos y vértigos en 5-7 % de los casos.

— La *periarteritis nodosa*, la *enfermedad de Behçet*, la *policondritis atrofiante*, la *amiloidosis hereditaria* son responsables de lesiones endococleares con sordera. La existencia de vértigos puede también estar relacionada con afectaciones neurógenas centrales.

Afectaciones laberínticas autoinmunes aisladas

Este concepto fue sugerido por McCabe en 1979 [39]. El cuadro clínico es el de una sordera de percepción bilateral más o menos simétrica que se agrava en algunas semanas o meses. La frecuencia de los síntomas vestibulares y la importancia de la hiporreflexia vestibular calórica es paralela al grado de sordera. Es característica la inestabilidad en la oscuridad. A veces se presenta como una sordera brusca con vértigos.

La demostración de la presencia de autoanticuerpos antinucleares, antimúsculo liso, antisarcolema, antiendotelio o de complejos inmunes circulantes diversos es poco convincente. Se ha utilizado también la positividad de un test de inhibición de la migración de los leucocitos o de transformación linfoblástica utilizando un antígeno extraído del oído interno humano. Este test es discutido por los inmunólogos debido a su gran sensibilidad. La inmunofluorescencia indirecta en cortes de laberinto de ratones jóvenes incubados con el suero del paciente y puestos posteriormente en contacto con un anticuerpo antiinmunoglobulina humana marcado, es difícil dado que las técnicas de fijación desnaturalizan la morfología y la antigenicidad de los tejidos [35].

Se espera que la elaboración de modelos experimentales permita comprender el sistema inmunitario propio del oído. El saco endolinfático es probablemente el lugar privilegiado de las reacciones inmunológicas. Es posible esperar encontrar algún día también una etiología inmunológica a la enfermedad de Ménière.

Afectaciones del nervio vestibular

NEURITIS INFECCIOSAS

Neuritis bacteriana

Las neuritis del VIII que ocurren en el curso de las meningitis por *Streptococcus pneumoniae*, por *Meningococcus* o por *Haemophilus influenzae* del niño son frecuentes y dejan muchas veces secuelas cocleovestibulares bilaterales. Estas secuelas tienen varios orígenes: la meningoneuritis, una infección causal en el oído medio, la utilización de aminoglucósidos y las malformaciones con comunicación entre el oído interno y los espacios subaracnoideos (causas por otro lado de meningitis de repetición). La brucelosis comporta con frecuencia problemas auditivos y una hiporreflexia vestibular por medio de una meningoneuritis.

Neuritis por zoster

Es uno de los elementos del zoster auricular que comporta: una erupción característica en la zona de Ramsay Hunt (pabellón auricular, parte posterosuperior del tímpano y del conducto auditivo externo) y varios días después: una sordera brutal, un gran vértigo de episodio único que corresponde a una neuritis del VIII y una parálisis facial por lesión del ganglio geniculado (síndrome acusticofacial de Sicard).

Neuritis vestibular (déficit vestibular periférico brusco, vértigo epidémico, vestibuloplejía brusca)

Estas denominaciones diversas designan una entidad que comporta un vértigo solitario sin signos auditivos ni neuro-

lógicos que se acompaña de un déficit vestibular periférico unilateral brusco.

— En el sujeto de 30 a 60 años, con frecuencia un hombre, el principio es brusco, a veces precedido de pequeñas crisis vertiginosas.

— El vértigo se parece en todos los aspectos al de un síndrome destructivo tras un traumatismo laberíntico con una fase aguda de varios días y una fase de regresión que se extiende durante varias semanas. El examen calórico pone en evidencia una arreflexia vestibular con preponderancia direccional. No hay ningún signo auditivo. La evolución, siempre benigna, se hace hacia la regresión o la compensación central.

— En la forma de Lindsay Hemenway [38], a un cuadro inicial de neuritis vestibular le sigue un cuadro de VPPB (cf. supra).

Descrita por Ruttin en 1909 [65], los criterios diagnósticos de la «neuritis vestibular», fueron agrupados por Dix y Hallpike en 1952 bajo el nombre de «neuronitis vestibular», con la que con frecuencia se confunde. En realidad, Dix y Hallpike describen una entidad diferente que comporta vértigos breves de evolución progresiva con hiporreflexia calórica con frecuencia bilateral que ocurre tras una infección de las vías respiratorias y de pronóstico siempre benigno.

La etiología de la neuritis vestibular es supuestamente viral y el examen anatomopatológico de los peñascos de sujetos que han presentado un cuadro típico de neuritis a lo largo de su vida parece confirmar esta idea. Los antecedentes de infección de las vías aéreas superiores o de gastroenteritis se encuentran en el 50 % de los casos [78]. El concepto de epidemias otoñales y primaverales es claro. La elevación de las tasas de anticuerpos en el curso de la convalescencia llegaría a ser del 50 % [28]. De todos modos, no es suficiente el demostrar la elevación de los anticuerpos específicos. Es necesario demostrar una seroconversión con una elevación de los anticuerpos de al menos diez diluciones.

Entre los virus posiblemente causales [15], el virus urliano está en primer lugar, sea mediante una laberintitis o mediante una meningoneuritis. Los otros virus son:

— el virus varicela zoster en ausencia de cualquier lesión coclear o facial, a veces evocado clínicamente en una otalgia violenta;

— el virus del Herpes simple a veces latente en el ganglio de Scarpa;

— los virus de la poliomielitis, virus *influenzae* A y B, virus Epstein-Barr, virus de la rubéola y del sarampión, reovirus, adenovirus e incluso citomegalovirus en los niños [55].

La enfermedad de Lyme *(Borrelia burgdorferi)* debe buscarse con la técnica ELISA, dado que puede ser responsable de un cierto número de casos fuera de cualquier neuroborreliosis patente. La toxoplasmosis y la rickettsiosis también pueden ser incriminadas.

La relación con la infección de las vías aéreas superiores es discutida. Más de un tercio de los pacientes tiene antecedentes cardiocirculatorios [78]. Ciertas «neuritis» son recidivantes [75] y la denominación debería reservarse a los casos en que el episodio es único [12]. La afección no sería siempre periférica. Se encontrarían: 20 % de las lesiones implicando al sistema nervioso central en la oculografia [83], 20 % de lesiones centrales transitorias en la electronistagmografía [3]. El hecho que de las anomalías centrales sean demostradas no es argumento en contra de una etiología viral en el caso de una meningorradiculitis [20].

LESIÓN TUMORAL DEL VIII

Puede producirse en el conducto auditivo interno o en el ángulo pontocerebeloso.

■ *Neurinomas del VIII*

Son schwanomas desarrollados más a menudo a partir del nervio vestibular que del nervio coclear. La sordera representa sin embargo el signo revelador en el 90 % de los casos, pues la destrucción del nervio vestibular es progresiva y la compensación se hace poco a poco. Los vértigos son así raramente reveladores, salvo para los pequeños neurinomas intraconductales que pueden iniciarse sólo por alteraciones del equilibrio asociadas a acufenos sin sordera.

La patología vestibular sólo está presente en el 10 % de los pacientes en el momento del diagnóstico, pero la anamnesis demuestra antecedentes de vértigo y alteraciones del equilibrio en dos tercios los casos [80]. Se trata de ataques de vértigo reiterativo que simulan una enfermedad de Ménière (5 %), vértigos posicionales momentáneos (16 %), déficits vestibulares bruscos con o sin sordera asociada (8 %) o incluso discretas sensaciones de pseudoebriedad o de vértigos postraumáticos particularmente capciosos. El tumor se extiende seguidamente en el ángulo pontocerebeloso, pudiendo ser afectados entonces el V y el VII pares. Ulteriormente, el tronco cerebral y el cerebelo son comprimidos con signos vestibulares centrales y ataxia cerebelosa.

Aunque el neurinoma es el más frecuente de los tumores de la fosa posterior (80 a 90 % según las series), la probabilidad de encontrar un neurinoma auditivo en pacientes que presentan un desequilibrio es de 0/125 en un grupo aleatorizado [17].

Resultados de las exploraciones vestibulares

Las pruebas calóricas presentan casi siempre una arreflexia unilateral sin preponderancia direccional. Tal cuadro, en ausencia de antecedentes de vértigo con un episodio único, es muy sugestivo y merece por sí mismo la realización de un estudio de PPA o un diagnóstico por imágenes, incluso si la sordera de percepción homolateral es mínima. La instauración de una preponderancia direccional, de un nistagmo dirigido hacia el lado de la lesión o de un nistagmo multidireccional atestiguan la compresión del cerebelo o del tronco cerebral. Una disminución de la ganancia durante las pruebas de seguimiento ocular, una dismetría o retrasos de latencia de los movimientos sacádicos oculares o incluso ausencia de inhibición de los nistagmos rotatorio o calórico por fijación, refuerzan esta impresión y hacen prever importantes dificultades peroperatorias.

Principio del diagnóstico

Cualquier sordera de percepción unilateral progresiva o la existencia de acufenos unilaterales, debe hacer investigar un neurinoma auditivo. El cuadro típico es el de una sordera de percepción asimétrica sin reclutamiento, con fatigabilidad y mala discriminación verbal. Después del estudio de los PPA, el concepto de sordera de tipo retrococlear lleva a prescribir el diagnóstico por imágenes. La TC con ventana ósea pone a veces en evidencia un ensanchamiento del conducto auditivo interno. Sin contraste, la TC muestra el neurinoma sólo en un tercio de los casos. Con contraste, el realce del tumor es de importancia variable. Clásicamente, el neurinoma está centrado en el conducto auditivo interno. Actualmente, la fiabilidad de la RM en T1 con inyección de gadolinio se acerca al 100 % [58], incluyendo la detección de pequeños neurinomas intralaberínticos, pero puede haber falsos negativos.

Dificultades del diagnóstico

A pesar de los progresos en la detección, menos de un tercio de neurinomas son diagnosticados en un estado intraconductal o de una tamaño inferior a 2,5 cm [59]. Los pequeños neurinomas intracanaliculares poseen una sintomatología cocleovestibular a menudo reveladora, mientras que los neurinomas originados en el ángulo pontocerebeloso (APC)

respetan durante largo tiempo la audición y sólo se descubren generalmente cuando tienen ya un tamaño respetable [67].

Neurofibromas

Aparecen en la enfermedad de von Recklinghausen (4 % de los «neurinomas» diagnosticados). La lesión es hereditaria y a menudo bilateral. Hay una posibilidad de malignización.

Otros tumores del conducto auditivo interno

El neurinoma del nervio facial puede comprimir el VIII par, mientras que la lesión facial es subclínica. La TC de la región geniculolaberíntica orienta el diagnóstico al mostrar una erosión o un agrandamiento del acueducto de Falopio en su primera porción. Por lo demás, el diagnóstico es peroperatorio.

Son excepcionales: hemangiomas, meningiomas intracanaliculares, colesteatomas, disembriomas, lipomas, pseudoquistes aracnoideos, melanomas, metástasis.

Otros tumores del ángulo

— El *meningioma* es el tumor del ángulo pontocerebeloso (APC) más frecuente después de los neurinomas del VIII par. Puede englobar al pedículo acusticofacial tapizando la cara posterior del peñasco. En la TC, el contraste no es necesario para demostrarlo y contiene a menudo calcosferitos. Su base de implantación es muy amplia y, contrariamente al neurinoma, no está centrado en el conducto auditivo interno.

— Los *quistes epidermoides* y *dermoides* constituyen el tercer tumor del APC. Es un tumor del adulto joven, de crecimiento muy lento.

— Los *lipomas* del APC dan una señal elevada en T1 en la RM.

Lesiones malignas

Metástasis del APC

Todas las metástasis meníngeas pueden ser responsables de una compresión del VIII par. Los cánceres responsables son sobre todo los linfomas, las leucemias, los cánceres de la mama y los carcinomas anaplásicos pulmonares.

Neuropatías carcinomatosas

Son neuropatías secundarias a neoplasias. Una lesión característica del VIII par ha sido encontrada en un paciente fallecido de un cáncer del pulmón. Había presentado sordera y vértigos violentos durante la evolución [41].

Meningitis carcinomatosas

Son secundarias a los cánceres sistémicos. La lesión simultánea de territorios neurológicos muy diferentes es característica. El diagnóstico se hace por el descubrimiento de células malignas en la punción lumbar. Diferentes formas de leucemias han sido particularmente detectadas con infiltraciones del VIII par en el examen del hueso temporal post mortem [53].

COMPRESIÓN DEL VIII PAR DE ORIGEN VASCULAR

La compresión del nervio vestibular por una anomalía vascular o por un tumor vascular del ángulo pontocerebeloso causa un cuadro pseudotumoral. A veces la lesión vascular se manifiesta bruscamente por un cuadro de hemorragia subaracnoidea con cefaleas, tortícolis, vómitos y síndrome vestibular central. El problema que se plantea es el de la indicación de una arteriografía que se ha hecho excepcional en los síndromes de masa de tumores del ángulo.

Aneurismas del APC

Se desarrollan a partir del tronco basilar, de la arteria cerebelosa anteroinferior o de las arterias vertebrales. En la TC, sin inyección de contraste existe una imagen pseudotumoral ligeramente densa debido a la trombosis, que es acentuada por calcificaciones curvilíneas. Después de la inyección, una trombosis parcial produce una imagen en diana, según trombos dispuestos periféricamente. A menudo, solamente la RM pone en evidencia una masa que se distingue de un tumor por su forma esférica, la ausencia de contacto con el peñasco y la ausencia de penetración en el conducto auditivo interno. Periféricamente existe una hiperseñal en T1 y T2 relacionada con la trombosis. La inyección de gadolinio realza la luz central.

Malformaciones arteriovenosas

Muy raras, son fístulas desarrolladas a expensas del seno sigmoideo y de los senos petrosos. Sólo se acentúan con el gadolinio si el flujo es lento.

Bucles vasculares del APC

El concepto de cruzamiento compresivo entre una arteria y un nervio craneal o entre una vena y un nervio craneal está demostrado con respecto al V par (tic doloroso de la cara) y el VII par (hemiespasmo). Se ha sugerido un mecanismo similar en la patología del VIII par.

Los estudios anatómicos [22] muestran que hay un bucle arterial siempre presente en el APC. Se desarrolla habitualmente a expensas de la arteria cerebelosa anteroinferior (ACAI). Este bucle penetra en el conducto auditivo interno en el 40 al 67 % de los casos. Las causas del carácter compresivo podrían ser:

— la arteriosclerosis, pero esta patología también se encuentra en el sujeto joven;

— la elongación arterial debida a una reducción anatómica del cerebro en la fosa posterior relacionada con la edad;

— el desplazamiento de la zona de transición entre la mielina periférica y la mielina central prolongada a nivel del poro o del conducto auditivo interno, lo que hace vulnerable el nervio vestibular a una compresión vascular;

— la desmielinización en contacto del vaso, creando un cortocircuito axonal [85].

El reconocimiento de tales conflictos arterias-VIII par es difícil. Se trataría de pacientes que presentan vértigos que aparecen en crisis de 2 a 3 minutos, desequilibrio permanente, cinetosis al conducir un vehículo y sensaciones de desequilibrio inducidas por los movimientos de la cabeza [40]. La indicación de un diagnóstico por imágenes se hace a partir del descubrimiento de acufenos unilaterales, sordera en las frecuencias agudas o medias que se acompaña de un alargamiento del intervalo I-III en el estudio de los PPA o incluso el descubrimiento de una hiporreflexia vestibular de evolución progresiva con nistagmo espontáneo y provocado [76].

La simple visualización de un bucle vascular durante el diagnóstico por imágenes atestiguaría su carácter fijo y por lo tanto patológico. Se ha propuesto una sensibilización por cisternografía gaseosa durante la TC para mejorar el descubrimiento de este carácter fijo [18]. La RM descubre a veces de entrada un megadolicotronco basilar o una dolicoectasia de la ACAI en contacto con el poro o aún una simple protrusión del tronco basilar en el APC [6]. A veces, sólo existe un tronco basilar tortuoso o una impresión de la ACAI sobre el VIII par. Por último, existe a menudo un llenado anormal del conducto auditivo interno simulando un neurinoma, que hace intervenir y descubrir una compresión con impresión sobre el nervio. Se propone una neurectomía vestibular más a menudo que una descompresión microvascular del VIII.

AFECCIONES TÓXICAS

Las neuropatías alcohólicas podrían ser causa de sordera y de vértigo por lesiones primitivas del VIII par. Se han podido observar aspectos idénticos a los encontrados en las neuritis ópticas retrobulbares y en las polineuritis alcohólicas [87].

Las intoxicaciones por óxido de carbono, plomo y mercurio podrían producir manifestaciones vestibulares, pero el mecanismo de los síntomas sigue siendo mal comprendido. Una degeneración axonal del VIII par es una de las posibles causas.

Lesiones encefálicas

GENERALIDADES

Un gran número de pacientes que padecen enfermedades neurológicas presentan tarde o temprano un síndrome vestibular central cuya significación topográfica es siempre interesante de determinar.

Inversamente, sólo un pequeño número de los pacientes que consultan por vértigo presenta una enfermedad neurológica probada. Como la mayoría de las estructuras y conexiones vestibulares centrales están situadas en el tronco cerebral y el cerebelo, resultan necesarios argumentos sólidos para afirmar el origen central de un síndrome vestibular: lesión de los núcleos abducens, facialis, ambiguo, trigeminal o de las vías motoras y sensitivas corticoespinales o espinotalámicas.

No obstante, está demostrado que algunas lesiones del cerebelo, y en particular del vermis [70], pueden ser reveladas por los vértigos posicionales o por los nistagmos de posición. Ocurre lo mismo con las lesiones extrínsecas tales como las malformaciones de Arnold-Chiari o los tumores de la fosa posterior que comprimen el tronco cerebral o alcanzan las estructuras del piso del IVº ventrículo. Se ha demostrado igualmente que las patologías isquémicas cerebelosas o las patologías hemorrágicas podrían presentarse con un síndrome vestibular aislado [42, 72]. Es en estos casos en los que los resultados de la exploración vestibular desempeñan un papel esencial en la indicación de una RM y ayudarían a determinar los tipos.

En todos los demás casos conviene ser muy prudente al afirmar el origen central de un vértigo aislado, sobre todo cuando los signos vestibulares centrales son variables de una exploración a otra, su valor no está aún completamente precisado y las comparaciones con la experimentación animal son a menudo decepcionantes.

PATOLOGÍA VASCULAR EN EL TERRITORIO VERTEBROBASILAR

La arterioesclerosis es la primera causa de patología arterial vertebrobasilar. Sólo se afectan los grandes vasos que se dirigen al cerebro. Los microvasos mismos no se afectan. La alteración primitiva es una estenosis arterial localizada a menudo en el origen o en la terminación de las arterias vertebrales y en el segmento inicial del tronco basilar.

Segundariamente, se añaden las manifestaciones ligadas a:

— tromboembolismo reincidente (de origen cardíaco o arterio-arterial, que puede justificar un gesto quirúrgico en la arteria vertebral);

— hipotensión sistémica postural o medicamentosa;

— anemia, poliglobulia;

— compresiones de la arteria vertebral.

La isquemia aparece a continuación de la oclusión transitoria o prolongada de una arteria. Se atribuye a un déficit hemodinámico global transformado en focal por un juego de oclusiones arteriales que en sí mismas serían asintomáticas. Así, un cambio de posición del cuerpo, de la cabeza y del cuello o un baño caliente pueden desencadenar un acceso isquémico transitorio.

Estos conceptos han conducido a la definición de la insuficiencia vertebrobasilar. Bajo este término se engloban dos tipos de patología: accidentes vasculares únicos, a veces mortales pero bien definidos gracias a la RM y accidentes paroxísticos de interpretación siempre delicada. En estas afecciones los vértigos son síntomas frecuentes pero poco específicos.

Aparte de la arteriosclerosis vertebrobasilar, otras afecciones vasculares pueden ser responsables de vértigos: la sífilis, la periarteritis nodosa y el lupus eritematoso diseminado.

■ *Crisis vertiginosa única*

El vértigo y las alteraciones del equilibrio presentan el aspecto de una gran crisis inicial a veces precedida de algunos signos prodrómicos.

Vértigo y accidente vascular cerebral

• *Accidentes hemorrágicos y hematomas*

Están vinculados a la ruptura de microaneurismas favorecida por la hipertensión o un tratamiento anticoagulante. El vértigo se instala bruscamente, inicialmente aislado y luego seguido de cefaleas, de obnubilación y vómitos. El hematoma cerebeloso es el recidente más frecuente con alteraciones del equilibrio muy importantes. Benigno cuando tiene un tamaño inferior a 3 cm, puede provocar una compresión del tronco cerebral cuando es mayor. La TC realizada en urgencia, sobre todo en caso de evolución en dos tiempos, muestra el derrame sanguíneo y puede conducir a una indicación quirúrgica. Las hemorragias del tronco cerebral, más raras, son de una gravedad extrema. Después de algunos días de evolución, la RM detecta la aparición de zonas hemorrágicas que se presentan en forma de una señal intensa. Las huellas de la hemorragia persisten a menudo a lo largo de los años en forma de una señal hipointensa en T2 debido a depósitos residuales de hemosiderina.

• *Accidentes establecidos* [2]

Evolucionan en algunos días o algunas semanas (accidentes regresivos, evolutivos o estables). El cuadro difiere según el territorio afectado. En la RM, las zonas de isquemia se traducen por una señal hipointensa en T1 e hiperintensa en T2.

— Oclusión del tronco basilar. Es un accidente gravísimo con vértigo violento. En el 25 % de los casos aparece aisladamente, verdadero pródromo de un infarto masivo. Este vértigo premonitorio, cuando existe, aparece horas, días o incluso semanas antes de la instauración de otros síntomas. Se instalan seguidamente: disartria, parestesias de la cara y del hemicuerpo, diplopía, ataxia y alteraciones visuales. Estos síntomas asociados a un nistagmo vertical y a un síndrome de Claude-Bernard-Horner preceden a la oclusión completa con tetraplejía, oftalmoplejía y parálisis facial bilateral que evidencian un gran infarto cerebeloso bilateral y pontino.

— Oclusión de la arteria vertebral. Es la arteria más a menudo afectada, con más frecuencia en su terminación que en su origen. En su segmento intracraneal la arteria emite 3 a 4 pequeñas ramas de disposición variable que irrigan la fosita lateral del bulbo. Su oclusión causa alteraciones isquémicas en el territorio laterobulbar.

El síndrome de Wallenberg representa la forma típica:

— vértigo inicial en más de tres cuartos de los casos;

— del lado de la lesión: hipoestesia facial, parálisis del hemivelo y alteraciones de la deglución (IX, X, XI), síndrome de Claude-Bernard-Horner, dismetría de los miembros y síndrome vestibular armónico con arreflexia calórica en cerca de un tercio de los casos. Los movimientos sacádicos voluntarios e involuntarios son de mayor amplitud del lado de la lesión y existe una asimetría del seguimiento;

— del lado opuesto existe una pérdida de la sensibilidad termoalgésica que respeta la cara.

Desde el punto de vista etiológico resulta necesario subrayar que una oclusión de una arteria vertebral constatada en la angiografía, incluso asociada a lesiones de la arteria vertebral contralateral, puede permanecer asintomática [10]. Sólo las estenosis severas y las lesiones bilaterales, a condición de que sean sintomáticas, justifican una cirugía de revascularización. Por último, las manipulaciones vertebrales han sido incriminadas en algunos casos de disección de la arteria vertebral, disección en la cual existen formas espontáneas.

— Oclusión de la arteria cerebelosa anteroinferior. Conduce al raro cuadro del infarto lateroprotuberancial que interesa a la arteria auditiva interna con lesiones del laberinto, del VIII par, los núcleos vestibulares y el flocculus. Además de los vértigos violentos, los acufenos y la sordera homolateral hay signos en el territorio del V par. En la RM existe una opacidad de toda la parte lateral del puente.

— Oclusión de la arteria cerebelosa posteroinferior. Esta arteria irriga la parte inferior del cerebelo (vermis inferior: nódulo, úvula y núcleo fastigial) y una parte del núcleo lateral del bulbo. Los síntomas están constituidos esencialmente por vértigos e inestabilidad muy importante con cefalea y disartria. La exploración clínica muestra un síndrome cerebeloso cinético con nistagmo de la mirada excéntrica (o «gaze nistagmo») asimétrico. El territorio de distribución de la arteria es variable y la lesión isquémica puede afectar igualmente a la parte lateral del bulbo. La evolución es a menudo espontáneamente benigna.

— Oclusión de la arteria cerebelosa superior. Existen vértigos en el 35 % de los casos por lesión del lóbulo anterior del cerebelo.

— Oclusión de la arteria cerebral posterior. Existen vértigos en el 25 % de los casos, probablemente por lesión de las conexiones entre el córtex visual y los núcleos del puente.

— Oclusión de los territorios de unión del cerebelo. Se trata de zonas situadas en los confines de los territorios de cada arteria cerebelosa.

El infarto de la unión aparece después de un episodio de hipoperfusión. El vértigo es de tipo «balanceo», de lateropulsion con alteraciones del equilibrio y aturdimiento. Ataxia cerebelosa, disartria y torpeza de los miembros superiores son signos evocadores. En el transcurso del episodio agudo algunos pacientes se quejan de vértigos que aparecen durante los cambios de posición de la cabeza y del cuerpo.

Vértigos aislados

Algunos pacientes que sufren un infarto cerebeloso probado en la RM sólo presentan un acceso vertiginoso aislado. Nada los diferencia de los que presentan una etiología periférica, si no el descubrimiento de un nistagmo de la mirada excéntrica o la evolución hacia un accidente más grave. Otros infartos se presentan como neuritis vestibulares con hiporreflexia o arreflexia vestibular unilateral [9, 42].

La importancia de las alteraciones del equilibrio y el descubrimiento de una nota cerebelosa cinética discreta son los únicos elementos evocadores. Un hematoma del vermis puede también comenzar de esta manera, siendo el diagnóstico rectificado por la importancia de los vómitos y las alteraciones del equilibrio que contrastan con la baja intensidad de los vértigos [72]. Incluso siendo raros estos hechos, todo hace suponer que pueden existir tales accidentes sin que nunca pueda aportarse prueba alguna. La evolución es en principio siempre benigna, pero conviene investigar la causa: sobre todo cardiopatía embolígena y menos a menudo embolia arterio-arterial.

■ *Vértigos paroxísticos*

Son vértigos de algunos minutos a algunas horas de duración, o bien vértigos breves.

Accidentes isquémicos transitorios (AIT)

Según el «comitee for stroke» [1], un vértigo sólo puede dar lugar a un diagnóstico de AIT en caso de asociarse a los síntomas siguientes:

— déficits motores en uno o varios miembros, variables de un episodio a otro en el lado afectado o en la gravedad: de la simple pérdida de los movimientos voluntarios de un miembro a la cuadriplejía;

— déficits sensitivos: hormigueos, entumecimiento en una hemicara, en un miembro o en un hemicuerpo;

— déficits visuales: pérdida de visión completa o parcial, en particular la hemianopsia bilateral homónima;

— alteraciones del equilibrio o de la postura sin vértigo (las caidas súbitas no son admitidas debido a la diversidad de sus causas);

— manifestaciones funcionales: diplopía, disfagia, disartria o vértigo.

En todos los casos, la duración de un AIT es corta: 2 a 15 minutos, siempre menos de 24 horas.

Vértigos aislados y breves

Con el término de insuficiencia vertebrobasilar hemodinámica postural [10] se describe una constelación de síntomas inespecíficos cuya única particularidad es el aparecer en ortostatismo o en determinadas posturas de la cabeza y del cuello: vértigo o inestabilidad, visión borrosa, alteraciones agudas de la vigilancia, parestesias, cefaleas, etc. Estos síntomas podrían ser reproducidos por la compresión manual de la arteria vertebral y al mismo tiempo aparecerían alteraciones de la oculomotricidad [63].

Se incrimina a las reducciones del flujo cerebral más o menos localizadas, sin infarto. Confundidos en el número de vértigos posturales de origen periférico, es actualmente imposible aportar la prueba de su origen vascular.

El mecanismo supuesto es múltiple:

— compresión de la arteria vertebral en el canal transverso por un osteofito o un elemento fibroligamentoso (cf. infra);

— endurecimiento de las arterias laberínticas;

— estenosis de la arteria vertebral;

— consecuencia de un robo de la subclavia, pero desde que se realiza el Doppler, se ha observado que numerosas estenosis de la arteria subclavia son prácticamente asintomáticas. El mejor signo es la asociación de los vértigos a una claudicación del miembro superior.

En la práctica

En principio los vértigos aislados son excluidos de los AIT vertebrobasilares, de la misma manera que otros síntomas cuando son aislados: *drop attack*, diplopía, disartria o disfagia. No obstante, en ausencia de causa periférica, resulta posible la presunción del origen vascular si hay factores de riesgo: antecedentes de AIT o de AVC, hipertensión arterial, tabaquismo, obesidad, hipercolesterolemia, diabetes, fibrilación auricular o placas de ateroma demostradas por la ecografía Doppler de las arterias vertebrales, etc.

Es interesante saber si los accidentes que se producen están o no precedidos de pródromos, lo cual permitiría un tratamiento preventivo. Según Boukobza [8], los vértigos preceden a una oclusión de la arteria vertebral en el 25 % de los casos. Varios casos publicados de sorderas con vértigo vinculados a un infarto en el territorio de la ACAI han sido precedidos de episodios de vértigo repetitivos sin signos auditivos durante meses [50]. De todas maneras, el «síndrome otoneurológico de amenaza» es difícil de individualizar. Para numerosos autores, el diagnóstico precoz no es útil debido al buen pronóstico de las isquemias posteriores.

MIGRAÑA Y VÉRTIGO

La migraña es frecuente en la población: 5 a 10 % [30]. Numerosos trabajos han subrayado la frecuencia de los vértigos en los pacientes que padecen migraña [56]. Vértigo y migraña pueden estar asociados en cinco cuadros clínicos.

— *Los síntomas vestibulares constituyen el aura de una crisis migrañosa*. Los vértigos se instauran en 3 a 4 minutos, la crisis dura de 15 a 20 minutos y nunca más de 1 hora. Las cefaleas suceden a los vértigos. En el caso de las migrañas con aura prolongada, los vértigos y las alteraciones del equilibrio pueden durar varios días. La coexistencia de signos neurológicos, sobre todo después de los 40 años, impone la realización de un diagnóstico de imágenes para descartar una patología vascular o tumoral del tronco cerebral.

— *El vértigo es uno de los elementos del aura de la migraña basilar*. Es una migraña en la cual las alteraciones del aura están localizadas en el territorio de la circulación posterior. Debe asociar al menos uno de los síntomas siguientes: acufenos, alteraciones de la visión bilaterales, ataxia, disartria, diplopía, parestesias bilaterales, disminución del nivel de conciencia [30]. Las cefaleas tienen una localización occipital. Se han señalado anomalías frecuentes del seguimiento ocular y anomalías vestibulares de tipo central fuera de las crisis [52]. La migraña basilar es frecuente en los adolescentes y con frecuencia se relaciona con el ciclo menstrual en las jóvenes.

— *Con frecuencia se asocian la enfermedad de Ménière y un terreno migrañoso*.

— *El vértigo forma parte de un aura migrañosa sin cefalea*. Es un cuadro conocido [30]. Se ha señalado [23] que ciertas crisis de vértigo de tipo iterativo podrían entrar en dicho cuadro: vértigo recurrente benigno de Slater [79], vestibulopatía recurrente de Leliever y Barber [36]. Los elementos que permiten ligar estos vértigos a la migraña son [14]:

— la coexistencia de un terreno migrañoso constituido por antecedentes personales o familiares con aura, incluso por antecedentes de vértigo paroxístico benigno del niño (cf. infra);

— la coexistencia de manifestaciones neurológicas durante las crisis idénticas a las del aura de una migraña basilar;

— la asociación de varios argumentos menores: antecedentes personales o familiares de migraña sin aura, antecedentes de sonambulismo, inicio en la menopausia o vértigos asociados al ciclo menstrual;

— la sucesión en el tiempo de un vértigo iterativo tras un pasado largo de migraña: *late-life migraine accompaniments*, de Fisher [11].

— la eficacia de los antimigrañosos.

El vértigo paroxístico benigno del niño se clasifica entre los síndromes periódicos de la infancia, posibles precursores de la migraña [39].

Descrito por Lerique-Koechlin en 1961 [37], aparece en el niño antes de los 4 años. En un niño previamente sano, aparece un vértigo o un acceso de desequilirio súbito con reacción de pánico, palidez y dolores abdominales. La crisis dura algunos minutos y cede súbitamente. Estas crisis se repiten regularmente hasta la edad de 7 a 8 años.

Dos argumentos sustentan un mecanismo de tipo migrañosos:

— ciertos niños desarrollan durante la crisis problemas neurológicos que evocan una migraña basilar;

— la mitad de los niños desarrolla accesos migrañosos típicos en los años siguientes.

ESCLEROSIS EN PLACAS

La esclerosis en placas sólo comienza con una sintomatología vertiginosa en el 5 al 7 % de los casos. Pero, durante su evolución, los vértigos o los problemas de equilibrio son muy frecuentes. Los cuadros clínicos son variados: crisis vertiginosas durante algunas horas o algunos días, pérdidas de equilibrio o ligeros vértigos acentuados por los desplazamientos de la cabeza, ataxias, etc.

Más o menos precozmente aparecen problemas de la oculomotricidad: parálisis oculomotoras, perturbaciones del seguimiento de objetos y movimientos sacádicos oculares. Tras algún tiempo de evolución, el cuadro se amplía: nistagmo posicional, nistagmo espontáneo de tipo vertical, nistagmo pendular adquirido o nistagmo disociado de la mirada lateral, oftalmoplejía internuclear. Son evocadores la asociación de una afectación cerebelosa con hiperreflectividad calórica y rotatoria y problemas de supresión de nistagmos rotatorios y calóricos por la fijación ocular. Según la disposición de las placas de desmielinización, la lesión del tronco cerebral puede traducirse por una hiporreflexia uni o bilateral.

El diagnóstico se basa en argumentos clínicos: semiología multifocal, que evoluciona por brotes. La RM aporta datos que no son decisivos, así como los potenciales evocados y los análisis del líquido cefalorraquídeo. Los síntomas son a veces regresivos, sin secuelas, y los tratamientos inmunosupresores disminuyen el número de brotes.

TUMORES CEREBRALES

Los tumores del cerebelo y del IVº ventrículo pueden presentar una sintomatología cerebelovestibular inicial. En los tumores de la línea media (vermis y IVº ventrículo), los problemas vestibulares son frecuentes con nistagmo e incluso vértigos posicionales que pueden hacer pensar en un VPPB [66, 70].

Los tumores de los lóbulos cerebelosos comienzan más bien con una ataxia cerebelosa homolateral en ciertos movimientos segmentarios. Sólo secundariamente aparecen los síntomas vestibulares por compresión de los núcleos vestibulares en el piso del IVº ventrículo.

Se distinguen varias entidades anatomoclínicas:

— el meduloblastoma del IVº ventrículo afecta al niño entre los 5 y los 10 años, los signos cerebelosos son tardíos y los signos vestibulares son mínimos;

— el astrocitoma del cerebelo sobreviene entre los 10 y los 15 años, se traduce sobre todo por una ataxia cerebelosa;

— el ependimoma afecta al adulto joven, está marcado por signos vestibulares precoces y lesiones del V y del VII;

— por último, en el adulto, pueden observarse gliomas, hemangiomas que pueden sangrar, hemangioblastomas y metástasis.

Los tumores del lóbulo temporal pueden provocar alteraciones del equilibrio por afectación de las relaciones entre el córtex y los núcleos vestibulares. Pueden también dar vértigos al constituir un foco epiléptico.

EPILEPSIA

Los vértigos traducen una descarga temporal posterior o parietal anteroinferior. Forman parte generalmente de una crisis focal temporal. La crisis puede generalizarse secundariamente y los vértigos constituyen entonces el aura del gran mal. Es excepcional que los vértigos sean la única manifestación de la crisis. Según Penfield y Kristiansen, en 222 casos de epilepsias focales, 9 pacientes tuvieron vértigos, es decir el 5 % de las epilepsias [60]. Las sensaciones son rotatorias en más de la mitad de los casos y lineares en el 30 % de los casos. Hay también muy frecuentemente asociación de alucinaciones visuales y auditivas.

El diagnóstico es difícil. Hay que obtener una descripción precisa de la crisis. Los datos son:

— la duración: de algunos segundos a algunos minutos;

— la brutalidad del inicio y del fin;

— los problemas de conciencia simultáneos: ausencia de respuesta de un paciente con mirada fija que parece despierto;

— la asociación a movimientos estereotipados: muecas, movimientos de succión o de deglución. El electroencefalograma (EEG) normal no elimina el diagnóstico, que sigue siendo clínico. Debe recordarse la posibilidad de desecandenar una crisis epiléptica en estos pacientes por la prueba calórica.

ANOMALÍAS DE LA CHARNELA CERVICOCRANEAL

Se trata típicamente de malformaciones de revelación tardía. Se evocan ante los vértigos, oscilopsias o alteraciones del equilibrio que sobrevienen en un cuadro de sufrimiento bulboprotuberancial (alteraciones de la deglución, alteraciones de la palabra, diplopía) en un sujeto de cuello corto, con implantación baja de la base del cabello, entre los 30 y los 45 años.

El examen pone en evidencia un nistagmo espontáneo que bate generalmente hacia abajo [5, 9] y una lesión de los nervios craneales bulbares (paresia del velo, de las cuerdas vocales o de la lengua). Ciertos síntomas asociados son evocadores: dolores cervicooccipitales, episodios de bloqueo o cefaleas, a menudo desencadenados o agravados por traumatismos o acontecimientos que aumentan la presión del LCR (tos, estornudos, risa, esfuerzos físicos).

La evidencia de la impresión basilar (malformación ósea) precisa una placa de perfil sin preparación centrada en la charnela cervicooccipital. La impresión se admite cuando la línea de Chamberlain (borde posterior del paladar óseo al borde posterior del agujero occipital) pasa cerca de 5 mm por debajo de la punta de la apófisis odontoides. Una RM en T1 en el plano sagital centrada en el orificio occipital muestra las anomalías nerviosas asociadas: alargamiento del bulbo, herniación de las amígdalas cerebelosas, trayecto ascendente de las primeras raíces nerviosas cervicales (malformación de Arnold-Chiari). Existe ya a veces una siringobulbia o una siringomielia con su síndrome sensitivo que alcanza las sensibilidades térmica y dolorosa y que se sitúa en la región cervical y los miembros superiores. La enfermedad de Paget, la osteomalacia, una osteoporosis o una luxación ascendente del axis en la poliartritis reumatoide pueden ser responsables de anomalías adquiridas de la charnela cervicooccipital (pseudoimpresión basilar).

VÉRTIGOS TRAUMÁTICOS DE ORIGEN CENTRAL

Los vértigos postraumáticos pueden ser también de origen central: suceden a una contusión del tronco cerebral o forman parte de un síndrome postconmocional.

— Las contusiones del tronco cerebral ocurren en los traumatismos craneales severos con coma prolongado, lesiones de los nervios craneales y de las vías largas motoras y sensitivas y alteraciones de las funciones cognitivas. En estas condiciones, los problemas postulares y del equilibrio son importantes y prolongados dado que no pueden más intervenir los mecanismos de suplencia y de compensación.

La edad es un factor pronóstico considerable. Así como el diagnóstico por imágenes muestra lesiones objetivas, los PPA del tronco cerebral están a menudo alterados, con un alargamiento del intervalo I-V.

— El síndrome postconmocional puede seguir a un traumatismo craneal menor sin signos neurológicos objetivos ni anomalías en el diagnóstico por imágenes. Se acompaña de vértigo. Son sensaciones breves de desequilibrio y caídas con los cambios rápidos de posición de la cabeza y del cuerpo. Los vértigos se acompañan de fosfenos, acufenos y sobre todo de cefaleas posteriores con astenia. La crisis cede progresivamente en 1 a 3 meses, excepto en los casos que necesitan una labor intencionada donde las alteraciones pueden persistir de 5 a 6 meses.

La persistencia de los síntomas subjetivos más allá del 3er mes se debe a varios factores [13]: edad superior a 50 años, algias cervicocraneales, consumo regular de benzodiacepinas que impiden una buena compensación, patología cervical o vascular desenmascarada por el traumatismo. Se instaura una neurosis traumática por alteraciones de conversión. El factor social y la búsqueda de beneficios secundarios mantienen los síntomas. No se debe considerar la intervención del psiquiatra como un último recurso después de múltiples investigaciones inútiles sino como un elemento esencial en el tratamiento inmediato.

ALTERACIONES DEL EQUILIBRIO DE ORIGEN NEUROLÓGICO

Un gran número de afecciones neurológicas son responsables de alteraciones del equilibrio. A veces son de origen vestibular. A menudo la exploración otoneurológica ayuda a determinar las lesiones. Es el caso de las lesiones difusas del tronco cerebral y del cerebelo tales como la encefalopatía de Gayet-Wernicke que comienza a menudo con una alteración de la marcha. Otras afecciones son reconocidas por el neurotólogo, pues un gran número de estos pacientes, a menudo ancianos, le son remitidos para exploración laberíntica a continuación de «caídas».

■ *Patología extrapiramidal*

Las alteraciones del equilibrio son frecuentes en la enfermedad de Parkinson. Puede haber anomalías de los reflejos vestibulares, alteraciones de los movimientos sacádicos en la mirada vertical y raramente alteraciones del seguimiento ocular.

■ *Patología cerebelosa*

Las alteraciones de la marcha comprenden bamboleos amplios, pulsiones laterales que no empeoran con la oclusión de los ojos. Las atrofias cerebelosas corticales afectan al sujeto de edad y sólo se manifiestan en la marcha y en la posición de pie cuando afectan predominantemente al vermis. Las anomalías en la nistagmografía son numerosas, en particular las relacionadas con la oculomotricidad y alteraciones del control del reflejo vestibuloocular.

■ *Atrofias sistematizadas múltiples*

En los síndromes de Steele-Richardson-Olszewski (parálisis supranuclear progresiva con degeneración de las neuronas de los ganglios grises centrales y del tronco cerebral), hay pérdida de los movimientos oculares voluntarios con preservación de los movimientos reflejos. Las alteraciones oculomotoras empiezan a menudo por una anomalía de la verticalidad de la mirada y alteraciones del seguimiento ocular. Evoluciona con importantes alteraciones del equilibrio y demencia. La etiología es desconocida. Un cuadro clínico análogo por progresión del déficit puede ser producido por pequeños accidentes vasculares múltiples que conducen a un estado lacunar.

Vértigos de origen cervical

■ *Origen traumático*

Después de un traumatismo, las fracturas o luxaciones de las tres primeras vértebras cervicales a menudo pasan desapercibidas. Pueden provocar sensaciones de desequilibrio al movilizar la nuca. Pueden producirse igualmente lesiones de los receptores mecánicos cervicales con perturbaciones de

las aferencias proprioceptivas cervicales. Después de un «síndrome de latigazo cervical» *(whiplash)*, la elongación de las fibras propioceptivas cervicales no es rara, ni la desaferenciación luego de una inmovilización cervical prolongada o de una laminectomía de las vértebras cervicales.

Síndrome cervicocefálico

Se designa con este nombre [64] una asociación de síntomas que incluye vértigos fácilmente asociados a una patología cervical o cefálica:

— cefaleas posteriores difusas y bilaterales «en casco», irradiadas hacia los hombros y los brazos;

— vértigos posicionales desencadenados por la rotación con hiperextensión del cuello que procan una «posición cautelosa» de la cabeza;

— alteraciones auditivas: impresión de oído taponado, acufenos desencadenados por los movimientos de la cabeza;

— alteraciones visuales: borrosidad, alteraciones visuales;

— alteraciones asociadas: dolores faciales, accesos vasomotores, disestesias faríngeas, parestesias en los brazos y las manos, etc. Más frecuentemente en una mujer, con una actitud afectada y portadora a menudo de una minerva, la exploración no es determinante. El nistagmo de tipo cervical es raro y los signos radiológicos son poco significativos pues el 75 % de los sujetos de más de 50 años tienen signos degenerativos en las vértebras cervicales. En estos pacientes se han realizado ya numerosos exámenes Doppler, en vano. Se realizan diferentes maniobras para poner en evidencia las anomalías dinámicas: compresiones fibromusculares de los músculos escalenos, compresión por un uncus, un osteofito, etc. Se invoca a menudo el factor cervical para hablar de insuficiencia vertebrobasilar (IVB) postural hemodinámica en ausencia de criterios oficiales de accidentes isquémicos transitorios (cf. supra).

Mecanismo de los vértigos

Actualmente, los vértigos del síndrome cervicocefálico se consideran como de origen multifactorial:

— Artrosis alta en C1-C2, donde el nervio vertebral (simpático) estaría más expuesto a la compresión. Como existen pocos osteofitos a este nivel, se piensa más bien en los aplastamientos vertebrales cuando las sensaciones vertiginosas se desencadenan con la marcha y cuando la evolución es paralela a las cervicalgias.

— Manifestaciones psiquiátricas resumidas en el clásico «síndrome del atlas» descrito en 1969 por Alajouanine y Nick (citado por Roux [64]). Son pacientes ansiosos, emotivos, insomnes y asténicos. Se encuentran antecedentes de alteraciones de la memoria y antecedentes depresivos. A menudo se asocia un síndrome algodisfuncional de la articulación temporomandibular que puede ocupar el primer lugar entre las quejas del sujeto. El recurso al kinesiterapeuta es útil para apreciar y corregir la posición de la cabeza, muy anteriorizada, y para luchar contra las malposiciones establecidas, las contracturas cervicales y el sedentarismo.

Vértigos de origen ocular

Las afecciones de la visión no son responsables de vértigo. No obstante, un conflicto entre las informaciones de origen ocular y las informaciones de origen laberíntico puede dar lugar a sensaciones desagradables calificadas de vértigo por los pacientes. Ocurre lo mismo cuando las informaciones visuales percibidas no concuerdan con las informaciones esperadas. Es el caso de los pacientes que llevan desde hace poco tiempo gafas de lentes progresivas. Es también el caso de la pérdida de referencias en visión periférica (vértigo de las alturas).

En patología, una diplopía reciente puede provocar sensaciones idénticas que desaparecen en visión monocular. Los nistagmos, principalmente de causa tóxica (de origen alcohólico o después de una anestesia), comportan una borrosidad visual con oscilopsias en la mirada lateral. Un gran número de medicamentos puede inducir sensaciones vertiginosas por este mecanismo. Por último, algunas alteraciones de la oculomotricidad no paralíticas provocan trastornos de la fusión de las imágenes procedentes de ambos ojos. Se trata de la heteroforia, defecto de paralelismo cuando se suprimen los estímulos para la función visual. Este defecto, no patológico, se puede descompensar con una presbicia inicial. Conviene igualmente subrayar las dificultades de la reeducación vestibular cuando hay una patología visual asociada.

VÉRTIGOS DE ORIGEN ANSIOSO

Ataques de pánico

Son crisis de ansiedad recurrentes donde los vértigos, las alteraciones del equilibrio y los aturdimientos pueden dominar el cuadro. Su aparición es imprevisible y asocian otros síntomas: pérdidas de conciencia breves, disnea, palpitaciones, dolor o molestia torácica, sensaciones de irrealidad, hormigueos en las manos o en los pies, etc. Se denominan, sin motivo, espasmofilia o tetania. Pueden reproducirse mediante pruebas de hiperventilación y se objetivan por un nistagmo que aparece durante 10 a 90 segundos [73].

Ansiedad fóbica

En un paciente que padece una lesión vestibular auténtica, el miedo a la aparición de un vértigo puede ser la causa del bloqueo en la adquisición de la compensación vestibular. El sujeto no se atreve a salir de su casa por temor a que le crean ebrio o por miedo a caerse o a vomitar en público. Así podría explicarse la cronificación de un cuadro cuyo pronóstico inicial era bueno.

Vértigo y envejecimiento

En las máculas, las crestas ampulares, y el nervio vestibular, pueden producirse modificaciones degenerativas con la edad [68]. Estos fenómenos se producen de forma bilateral y simétrica y no deberían causar vértigo. Por otra parte, el envejecimiento no modifica el resultado de las pruebas instrumentales. Los desequilibrios observados en la edad avanzada están ligados a problemas degenerativos sensoriales y a problemas de ajuste postural [11]. Más de la mitad de los pacientes de más de 65 años no pueden sostenerse más de 5 segundos sobre un solo pie.

Vértigo y enfermedades generales

Hipotensión ortostática

El vértigo es una de las manifestaciones de la hipotensión ortostática. Aparece durante el cambio de la posición en decúbito a la bipedestación. El test de Schellong [48] consiste en medir la tensión arterial tras 10 minutos de reposo en decúbito, haciendo levantar activamente al paciente y midiéndola de nuevo: inmediatamente, 5 y 10 minutos después. Una caída de más de 20 mm Hg se considera patológica.

Cuadro I. – Diagnóstico de una primera crisis de vértigo en servicios de urgencia.

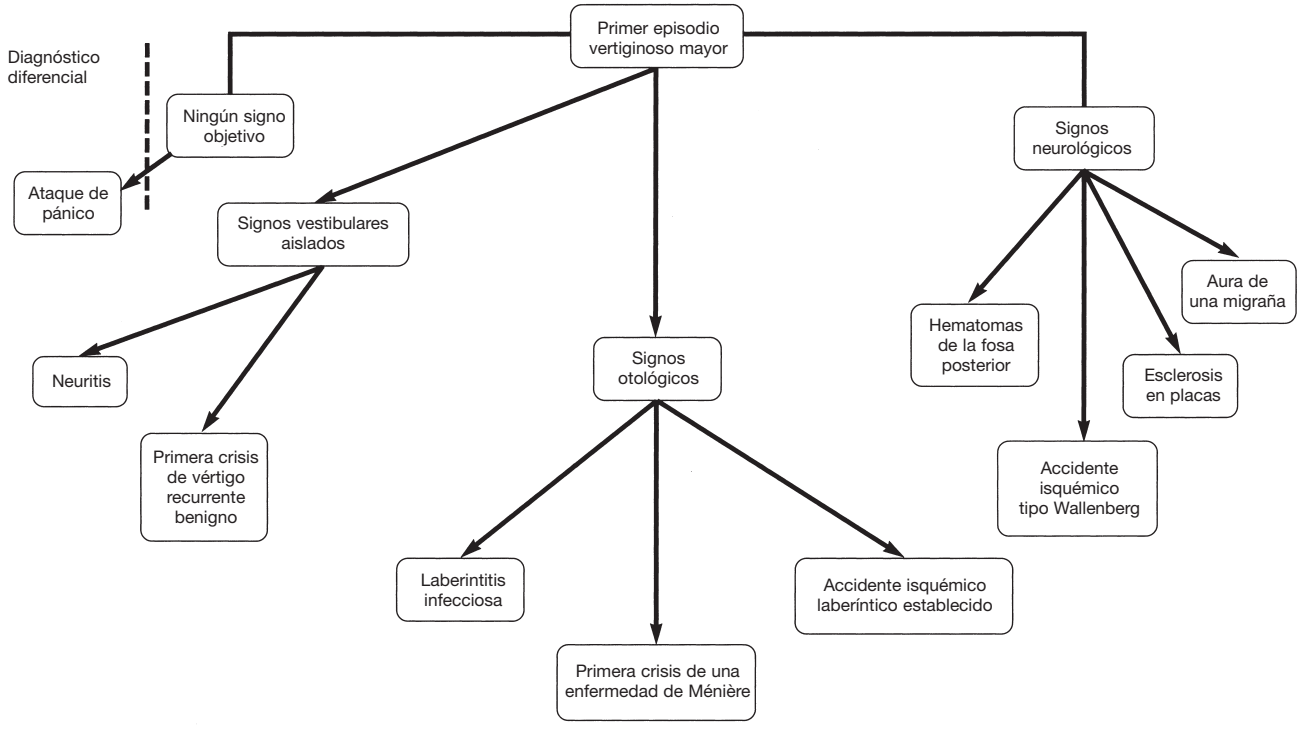

Cuadro II. – Diagnóstico de los vértigos paroxísticos

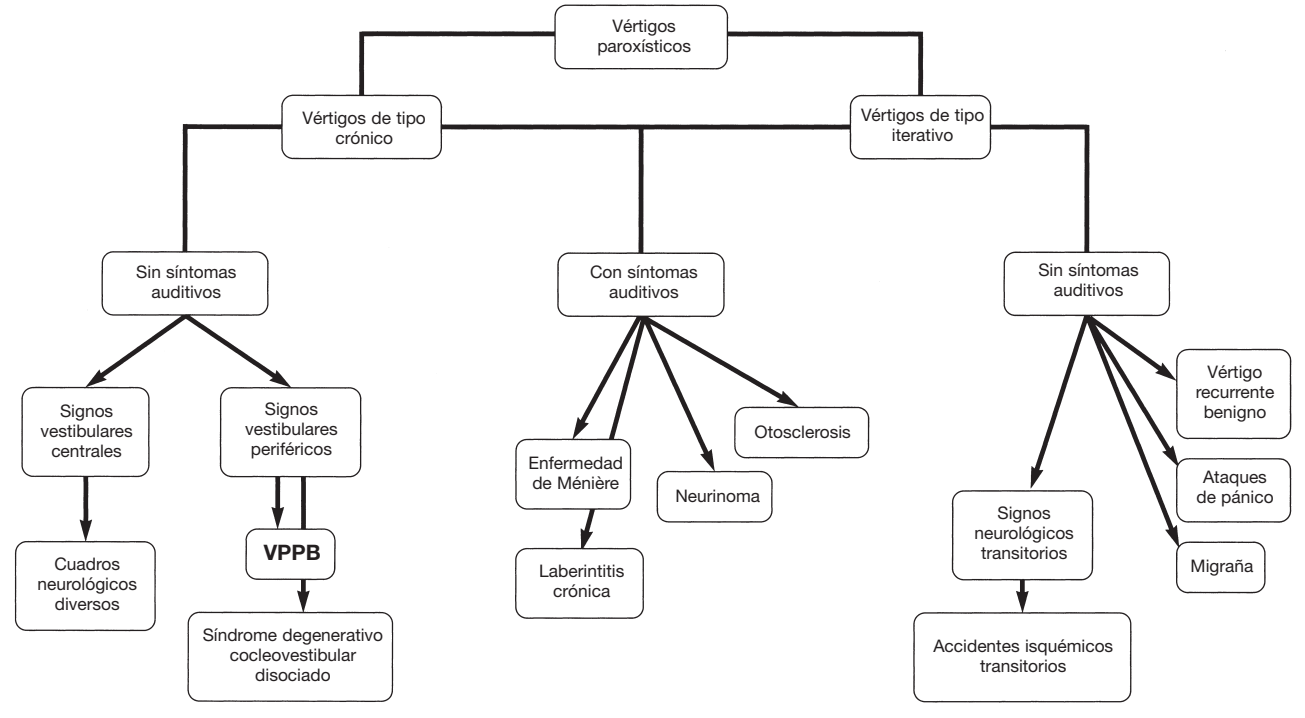

Hay que considerar, por una parte, las hipotensiones ortostáticas benignas simpaticotónicas, como las que se ven tras un decúbito prolongado, que conllevan una aceleración de la frecuencia cardíaca durante el ortostatismo y, por otra parte, las hipotensiones ortostáticas asimpaticotónicas, que no se acompañan de modificación de la frecuencia cardíaca. En este caso existen otros signos de disautonomía: problemas esfinterianos, digestivos, intolerancia al calor, trastornos pupilares.

Cuando se trata de una patología degenerativa del tronco cerebral, se encuentra asociado un síndrome cerebeloso o extrapiramidal. Estas afecciones se reagrupan en el cuadro de atrofias sistematizadas múltiples. El síndrome de Shy y Drager está incluido en este grupo.

Afecciones hematológicas

La anemia y la poliglobulia a menudo son responsables de sensaciones vertiginosas. En la poliglobulia esencial, hay vértigos en el 30 % de los pacientes. La poliglobulia puede ser esencial o secundaria: obesidad, afecciones cardíacas o respiratorias, tabaquismo.

En el SIDA, las neuritis vestibulares son frecuentes, a menudo en relación con infecciones oportunistas (zona, herpes simple, *Mycoplasma pneumoniae*). Pueden encontrarse neuritis bilaterales en el transcurso de una toxoplasmosis cerebral [25].

Afecciones metabólicas

La hipoglucemia es causa frecuente de sensaciones vertiginosas. Por lo general son secundarias a una sobredosificación de insulina o de hipoglucemiantes orales. La ingestión de alcohol aumenta la hipoglucemia.

Causas yatrógenas

Los vértigos tras la toma de medicamentos forman parte de los efectos indeseables de un gran número de drogas (excluidas las alteraciones ototóxicas). Aparte los efectos hipotensores de las drogas citadas anteriormente, también pueden causar vértigo: la carbamacepina, la minociclina y los antiinflamatorios no esteroideos. Esta lista no es exhaustiva [61].

Secuencia diagnóstica

Es diferente según se trate de una primera gran crisis de vértigo *(cuadro I)* o de vértigos paroxísticos *(cuadro II).* El descubrimiento de signos auditivos, vestibulares y neurológicos permite orientar el diagnóstico etiológico.

Tras una primera crisis, es muy pronto para diagnosticar una enfermedad de Ménière. Harán falta al menos dos crisis típicas para confirmar el diagnóstico. El «vértigo recurrente benigno» sólo podrá diagnosticarse tras un tiempo de observación: se trata de pacientes que presentan crisis de vértigo de algunos minutos a algunas horas de duración sin manifestaciones cocleares [36, 79]. Un cierto número de casos evoluciona hacia una enfermedad de Ménière. Para el resto se han invocado diversas etiologías: equivalentes migrañosos, infección del ganglio de Scarpa por *Herpes virus*, bucle vascular que comprime el VIII par, etc.

En el caso de pacientes ancianos, ateromatosos, son frecuentes las situaciones vertiginosas crónicas que comprenden vértigos posicionales estereotipados y crisis de inestabilidad que evolucionan por brotes. A menudo hay una sintomatología coclear asociada: acufenos y presbiacusia. No hay signos neurológicos y las exploraciones radiológicas no son determinantes, excepto en caso de síndrome vestibular central [51]. Se evoca una «degeneración cocleovestibular disociada». Es lícito suponer que ciertas zonas de las crestas ampulares o de las máculas otolíticas puedan sufrir degeneraciones asimétricas. La reeducación vestibular por habituación adelanta la curación espontánea.

En los niños, se piensa primero en un tumor del tronco cerebral y en complicaciones infecciosas del colesteatoma. El diagnóstico de equivalente migrañoso se considera en último lugar.

Conclusión

El diagnóstico etiológico de los vértigos se realiza teniendo en cuenta tres preocupaciones:

— El vértigo puede ser el síntoma revelador de una afección encefálica grave, en particular de un tumor de la fosa posterior. Dada la frecuencia de los vértigos en la población, la indicación de RM o de TC debe basarse en argumentos clínicos y en los resultados de los exámenes cocleovestibulares.

— El vértigo tiene un significado pronóstico esencial en el curso de enfermedades ya conocidas o diagnosticadas en el transcurso de una exploración: traumatismo craneal, otitis crónica, arterioesclerosis difusa, etc. Hay que saber, en primer lugar, si hay una relación de causalidad con esta afección y, si es así, el significado de esta alteración vestibular.

— Cuando no puede demostrarse ninguna causa precisa, hay que decidir si el vértigo entra en el cuadro de una entidad catalogada cuya evolución y pronóstico han sido definidos. En caso contrario, el vértigo queda momentáneamente en un cuadro sin diagnosticar hasta que el resto de la sintomatología proporcione la respuesta al interrogatorio etiológico.

Cualquier referencia a este artículo debe incluir la mención del artículo original: Sauvage JP, Enaux M et Bories F. Diagnostic étiologique des vertiges. Encycl Méd Chir (Editions Scientifiques et Médicales Elsevier SAS, Paris, tous droits réservés), Oto-rhino-laryngologie, 20-200-A-10, 1994, 14 p.

Bibliografía

[1] **Ad Hoc Committee for strokes.** A classification and outline of cerebrovascular disease. Stroke **1975** ; 6 : 564-616

[2] **AMARENCO P.** Corrélations cliniques et IRM dans les vertiges d'origine vasculaire. In : Berthoz A et Vidal P eds. Noyaux vestibulaires et vertiges. Arnette. Paris. **1993** ; pp 191-211

[3] **ANTTINEN A, LANG AH, AANTAA E, MARTTILA R.** Vestibular neuronitis : a neurological and neurophysiological evaluation. Acta Neurol Scand **1983** ; 67 : 90-96

[4] **BARANY R.** Diagnose von Kranheitsercheinungen im Bereiche des Otolithenapparates. Acta Otolaryngol **1921** ; 2 : 434-437

[5] **BARTON JJ, SHAPE JA.** Oscillopsia and horizontal nystagmus with accelerating slow phases following lumbar puncture in the Arnold Chiari Malformation. Ann Neurol **1993** ; 33 : 418-421

[6] **BENECKE JE, HITSELBERGER WE.** Vertigo caused by basilar artery compression of the eight nerve. Laryngoscope **1988** ; 98 : 807-809

[7] **BORDURE P, DELAROCHE O, BEAUVILLAIN C, LEGENT F.** Fistules périlymphatiques : diagnostic par la détection de la périlymphe dans l'oreille moyenne par immunofixation de la β2 Transferrine. Ann Otol Laryng (Paris) **1994** ; 111 : 180-184

[8] **BOUKOBZA M.** Les occlusions de l'artère vertébrale [Thèse]. Montpellier. **1976**

[9] **BRANDT T.** Man in motion historitical and clinical aspect of vestibular function. Brain **1991** ; 114 : 2159-2174

[10] **BRUYN GW.** Vertigo and vertebrobasilar insufficiency. Acta Otolaryngol **1988** ; (suppl 460) : 128-154

[11] **CLANET M.** Sémiologies des vertiges et troubles de l'équilibre du sujet âgé. In : GEV Vertiges 93. Arnette. Paris. **1994** ; pp 99-105

[12] **COATES A.** Vestibular neuronitis. Acta Otolaryngologica **1969** ; (suppl 251) : 7-32

[13] **COLLARD M.** Les vertiges post-traumatiques d'origine centrale. In : GEV Vertiges 93. Arnette. Paris. **1994** ; pp 27-37

[14] **CONRAUX C.** Les vertiges en quête de label. In : GEV Vertiges 91. Arnette. Paris. **1991** ; pp 31-38

[15] **DAVIS LG.** Viruses and vestibular neuritis : review of human and animal studies. Acta Otolaryngol **1993** ; (suppl 503) : 70-73

[16] **DIX MR, HALLPIKE S.** The pathology symptomatology and diagnosis of certain common disorders of the vestibular system. Ann Otol Rhinol Laryngol **1952** ; 61 : 987-1016

[17] **DRACHMAN DA, HART CW.** An approach to the dizzy patient. Neurology **1972** ; 22 : 323-334

[18] **ESFAHANI F, DOLAN KD.** Air CT cisternography in the diagnosis of vascular loop causing vestibular nerve dysfunction. Ann J Neuroradiol **1989** ; 10 : 1045-1049

[19] **FISHER CH.** Late life migraine accompaniments further experience. Stroke **1986** ; 17 : 1033-1042

[20] **FREYSS G, CASTERAN JM, MOTSH JF, OHRESSER M, TOUPET M.** Radiculo-névrites vestibulaires idiopathiques. Diffusion au stade initial. Evolution précoce. Acta Oto Rhino Laryngol **1979** ; 33 : 405-416

[21] **Groupe d'études des vertiges (GEV).** Manuel diagnostic des vertiges. Duphar & Cie. Lyon. **1986**

[22] **GUERRIER Y.** Les conflits artère-nerf dans l'angle pontocérébelleux et leurs bases anatomiques. Rev Laryngol **1984** ; 105 : 35-39

[23] **HARKER LA, RASSEKH C.** Migraine equivalent as a cause of episodic vertigo. Laryngoscope **1988** ; 98 : 160-164

[24] **HARNER SG.** Hearing in adult onset diabetes mellitus. Otolaryngology, Head and Neck Surgery, 1981-89, 322-327 ; 4. In : Harrison MS, Ozsahioglu C eds. Positionnal vertigo. Arch Otolaryngol **1975** ; 101 : 675-678

[25] **HAUSLER R, VIBERT D, KORALNIK IJ, HIRSCHEL B.** Neurootological manifestations in different stages of HIV infection. Acta Otolaryngol **1991** ; (suppl 481) : 515-521

[26] **HAZELL JW, FRASER JG, ROBINSON PJ.** Positional audiometry in the diagnosis of perilymph fistula. Am J Otol **1992** ; 13 : 263-269

[27] **HICKS GW, WRIGHT JW.** Delayed hydrops : a review of 15 cases. Laryngoscope **1988** ; 98 : 840-845

[28] **HIRATA T, SEKITANI Y, OKINADA Y, MATSUDA Y.** Serovirological study of vestibular neuronitis. Acta Otolaryngol **1989** ; (suppl 468) : 371-373

[29] **HOFFMAN RA, BROOKLER KH, BERGERON RT.** Radiologic diagnosis of labyrinthitis ossifians. Ann Otol Rhinol Laryngol **1979** ; 88 : 253-257

[30] **International Headache society.** Céphalées, névralgies crâniennes, douleurs de la face, classification et critères diagnostiques. Rev Prat **1990** ; 40 : 416-450

[31] **JACKLER RK, De La CRUZ A.** The large vestibular aqueduc syndrome. Laryngoscope **1989** ; 99 : 1238-1242

[32] **KEIM RJ, SACHS GB.** Positional nystagmus in association with macroglobulinemia. Ann Otol Rhinol Laryngol **1975** ; 84 : 223-227

[33] **LAVIEILLE JP, CHARACHON R.** Nouveaux tests immunobiologiques dans les surdités neuro-sensorielles et la maladie de Ménière. Rev Off Soc Fr ORL **1993** ; 17 : 41-43

[34] **LEGENT F, BEAUVILLAIN C, VIALE M, DESSON P, BONNET J.** Fistules périlymphatiques. Difficultés diagnostiques et thérapeutiques. Ann Otol Laryngol **1988** ; 105 : 465-475

[35] **LEGUILLETTE JL.** Les surdités de perception avec manifestations auto-immunes [These Medecine]. Limoges. **1988**

[36] **LELIEVER WC, BARBER HO.** Recurrent vestibulopathy. Laryngoscope **1981** ; 91 : 1-5

[37] **LERIQUE-KOECHLIN M, LOISEAU P.** Manifestations paroxystiques propres aux jeunes enfants : les crises vertigineuses. Rev Neurol **1961** ; 105 : 214-217

[38] **LINDSAY JR, HEMENWAY WG.** Postural vertigo due to unilateral sudden partial loss of vestibular function. Ann Otol Rhinol Laryngol **1956** ; 65 : 692-706

[39] **McCABE BF.** Autoimmune sensorineural hearing loss. Ann Otol Rhinol Laryngol **1979** ; 88 : 585-589

[40] **McCABE BF, HARKER L.** A vascular loop as a cause of vertigo. Ann Otol Rhinol Laryngol **1983** ; 92 : 542-543

[41] **McGILL T.** Carcinomatous encephalomyelitis with auditory and vestibular manifestations. Ann Otol Rhinol Laryngol **1976** ; 85 : 120-126

[42] **MAGNUSSON M, NORRVING B.** Cerebellar infarctions as the cause of vestibular neuritis. Acta Otolaryngol **1991** ; (suppl 481) : 258-259

[43] **MARTIN C, MARTIN H, PRADES JM, PERRON X, BERTHOLON P.** Cholestéatome et fistule labyrinthique. La lettre d'ORL **1990** ; 99 : 17-26

[44] **MENIERE P.** Maladie de l'oreille interne offrant les symptômes de la congestion cérébrale apoplectiforme. Gazette Medicale de Paris **1861** ; 16 : 597-601

[45] **MICHEL J, SEGUINARD M, MICHOUD J.** Vertige et nystagmus positionnels paroxystiques, diagnostic et traitement. J Fr ORL **1975** ; 24 : 713-722

[46] **MONEY KE, MYLES WS.** Heavy water nystagmus and effects of alcohol. Nature **1974** ; 247 : 404-405

[47] **MORIARTY B, RUTKA J, HAWKE M.** The incidence and distribution of cupular deposits in the labyrinth. Laryngoscope **1992** ; 102 : 56-59

[48] **NAKAGAWA H, OHASHI N, KANDA K, WATANABE Y.** Autonomic nervous system disturbance as etiological background of vertigo and dizziness. Acta Otolaryngol **1993** ; (suppl 504) : 130-133

[49] **NARCY P, VIALA P, SELLIER N et coll.** Fistules périlymphatiques congénitales chez l'enfant. Ann Oto Laryngol **1989** ; 106 : 449-454

[50] **OAS JG, BALOH RW.** Vertigo and the anterior inferior cerebellar artery syndrome. Neurology **1992** ; 42 : 2274-2279

[51] **OJALA M, KETONEN L, PALO J.** The value of CT and very low MRI in the etiological diagnosis of dizziness. Acta Neurol Scand **1988** ; 78 : 26-29

[52] **OLSSON JE.** Neurotologic finding in basilar migraine. Laryngoscope **1991** ; 101 (suppl 52) : 1-41

[53] **PAPARELLA MM, BERLINGER NT, ODA M, FIKY FE.** Otological manifestations of leukaemia. Laryngoscope **1973** ; 83 : 1510-1526

[54] **PAPARELLA MM, CHASIN WD.** Otosclerosis and vertigo. J Laryngol Otol **1966** ; 80 : 511-519

[55] **PAPPAS DG.** Hearing impairments and the vestibular abnormalities among children with subclinical cytomegalovirus. Ann Otol Rhinol Laryngol **1983** ; 92 : 552-557

[56] **PARKER W.** Migraine and the vestibular system in adults. Am J Otol **1991** ; 12 : 57-60

[57] **PARNES LS, McLURE JA.** Free-floating gudolymph particles : a new operative funding during posterior semicircular canal occlusion. Laryngoscope **1992** ; 102 : 988-992

[58] **PECH A, CANNONI M, SARRAT P, BERNARD P, THOMASSIN JM.** L'apport de l'IRM dans le diagnostic otoneurologique du neurinome de l'acoustique. Ann Oto Laryngol **1988** ; 105 : 39-45

[59] **PELET W, CANNONI M, PECH A.** Otoneurochirurgie. Springer Verlag. Paris. **1989**

[60] **PENFIELD W, KRISTIANSEN K.** Epileptic seizure patterns : a study of localizing value of initial phenomena in focal cortical seizures. Charles C Thomas. Springfield **1951**

[61] **PERRIN C, MORGON A.** Vertiges d'origine médicamenteuse in GEV Vertiges 93. Arnette. Paris. **1994** ; pp 165-187

[62] **PRADERVAND M.** Vertiges paroxystiques de position. J Fr ORL **1980** ; 29 : 195-201

[63] **RANCUREL G, FREYSS G, KIEFFER E et coll.** L'insuffisance vertébro-basilaire de type postural hémodynamique. Sem Höp Paris **1986** ; 62 : 2741-2754

[64] **ROUX H, PUJOL-GALONIER A.** Le syndrome cervico-céphalique. Le système vertébro-basilaire. Solal Editeur. Marseille. **1987**

[65] **RUTTIN B.** Zur Differenialdiagnose der Labyrinthus Horner-Verkrankungen. Zeitschrift für Ohrenheilkunde **1909** ; 57 : 327-331

[66] **SAKATA E, OHTSU K, ITOH Y.** Positional nystagmus of benign paroxysmal type (BPPN) due to cerebelar vermis lesion. Acta Otolaryngol **1991** ; (suppl 481) : 254-257

[67] **SAMII M, MATTHIES C, TABAGIBA M.** Intracanalicular acoustic neurinomas. Neurosurgery **1991** ; 29 : 189-199

[68] **SANS A, RAYMOND J.** Le vieillissement du vestibule, aspects fondamentaux. In : GEV Vertiges 93. Arnette. Paris. **1994**

[69] **SAURON B, DOBLER S.** Le syndrome de l'artère cochléovestibulaire. OPA Pratique **1993** ; 63 : 1-2

[70] **SAUVAGE JP, BESSEDE JP.** Le vertige positionnel paroxystique bénin. Duphar & Cie. Lyon. **1987**

[71] **SAUVAGE JP, COLLARD M, CONRAUX C et coll.** Histoire naturelle de la maladie de Ménière. Concours Med **1991** ; 113 : 527-529

[72] **SAUVAGE JP, ENAUX M.** Evolution à long terme des névrites vestibulaires. In : GEV Vertiges 93. Arnette. Paris. **1994** ; pp 47-57

[73] **SAUVAGE JP, PERRIN C.** La prise en charge thérapeutique et socio-professionnelle des sujets vertigineux. In : GEV Vertiges 91. Arnette. Paris. **1992** ; pp 91-97

[74] **SCHUKNECHT HF.** Positional vertigo : clinical and experimental observations. Trans Am Acad Ophtalmol Otolaryngol **1962** ; 66 : 319-331

[75] **SCHUKNECHT HF, KITAMURA K.** Vestibular neuritis. Ann Otol Laryngol **1981** ; 90 (suppl 48) : 1-19

[76] **SCHWABER MK, HALL JW.** Cochleovestibular nerve compression syndrome clinical feature and audiovestibular findings. Laryngoscope **1992** ; 102 : 1020-1033

[77] **SEMONT A, FREYSS G, VITTE E.** Vertige positionnel paroxystique bénin et manœuvre libératoire. Ann Oto Laryngol (Paris) **1989** ; 106 : 473-476

[78] **SILVONIEMI P.** Vestibular neuritis : an otoneurological evaluation. Acta Otolaryngol **1988** ; (suppl 453) : 1-72

[79] **SLATER R.** Benign recurrent vertigo. J Neurol Neurosurg Psychiatry **1979** ; 42 : 363-367

[80] **STERKERS JM.** Le neurinome de l'acoustique. Monographie du CCA Wagram. Paris. **1986** ; n° 8

[81] **TOUPET M.** Evolution à long terme des vertiges paroxystiques bénin. In : GEV Vertiges 93. Arnette. Paris. **1994** ; pp 59-90

[82] **TRAN BA HUY P, FERRARY E.** L'ototoxicité : données expérimentales et implications cliniques. In : Morgon A, Aran JM, Collet M et coll. eds. Données actuelles sur la physiologie et la pathologie de l'oreille interne. Arnette. Paris. **1990** ; pp 179-205

[83] **WENNMO C, PYYKKO I.** Vestibular neuronitis. Acta Otolaryngologica **1982** ; 94 : 507-515

[84] **WESTMORE GA, PICKARD BH, STERN H.** Isolation of mumps virus from the inner ear after sudden deafness. Br Med J **1979** ; 1 : 14-15

[85] **WIET J, SCHRAMM DR, KAZAN RP.** The retrolabyrinthine approach and vascular loop. Laryngoscope **1989** ; 99 : 1035-1039

[86] **YLIKOSKI J.** Impulse noise induced damage in the vestibular end organs of the Guinea pig. Acta Otolaryngol **1987** ; 103 : 415-421

[87] **YLIKOSKI J, HOUSE JW, HERNANDEZ I.** Eight nerve alcoholic neuropathy : a case report with light and electron microscopic findings. J Laryngol Otol **1981** ; 95 : 631-642